特異的な画像所見を示し，血管内進展をきたした転移性肺癌の1例

臼田亮介　稲葉浩久　鈴木健一
砂川理三郎　貫野宏典　小林尚史
中島昭人　白石　好　中山隆盛
西海孝男　森　俊治　磯部　潔
古田凱亮　小林成司[1)]

静岡赤十字病院　外　科
1）　同　放射線科

要旨：症例は68歳，女性．盲腸癌にて平成12.12.27，回盲部切除術施行．平成16．1．26，吻合部再発にて右半結腸切除術，小腸部分切除術施行．平成16．9月の胸部computed tomography上，一部静脈拡張を伴う結節影を認めた．腫瘍マーカーの上昇を考慮し，肺転移を疑い，胸腔鏡下右肺部分切除術施行．病理にて，血管内の腫瘍の進展と，肺胞レベルから気管支内腔へ散在性に腫瘍細胞を認めた．そのため，あたかも肺動静脈瘻のような画像所見を呈したものと考えられた．また，腫瘍の進展機序より，今後の転移性肺癌への手術方針も考慮されるべきと考えられた．

Key words：転移性肺癌，血管内進展，画像所見

Ⅰ．はじめに

大腸癌肺転移の転移経路は大静脈または，門脈を介して血行性に由来するものが大半である．大静脈型では一次フィルター，門脈型では二次フィルターとなる重要な転移臓器である．剖検例では大腸癌の40％に肺転移を認めているほどであり，手術となる症例は比較的多く存在する[1)]．今回，血管内進展を伴う特異な発育様式を呈した転移性肺腫瘍の1切除例を経験したため，胸部computed tomography（以下CT）画像所見，病理学的考察をくわえ，ここに報告する．

Ⅱ．症　例

患者　68歳　女性
主訴　特になし
家族歴　特記事項なし
既往歴　特記事項なし
現病歴　平成12．8月，集団検診にて便潜血認め，精査にて回盲部に2型の腫瘍認め，盲腸癌の診断にて平成12.12.27，回盲部切除術施行．平成16．1．26，吻合部再発にて右半結腸切除術，小腸部分切除術施行．平成16．9月の胸部CTにて，肺転移を認め，呼吸器外科依頼され，手術希望あり平成16.10．1，胸腔鏡下右肺部分切除術施行．術後経過良好で第4病日に退院された．
入院時現症：血圧134/74，脈拍84回/分，整．
入院時検査所見：血算，生化学上carcioembryonic antigen（以下CEA）4.91と上昇を認める以外異常所見なし．
胸部レントゲン写真：明らかな異常所見認めず．
胸部CT（肺野条件）：右S^3bに径10×20×20 mm大の内部均一，辺縁不整，境界明瞭な結節影を認め，一部血管の拡張を思わせる所見を認める（図1）．
入院後経過：平成16.10．1，胸腔鏡下右肺部分切除術施行．術後経過良好で第4病日に退院された．
手術所見：手術は分離肺換気，全身麻酔＋硬膜外麻酔下に施行した．術式は第4肋間に4 cm皮膚切開をおいて前方開胸し，第6肋間の乳房外縁と第5肋間前腋窩線上に5 mmのポートを挿入して胸腔鏡

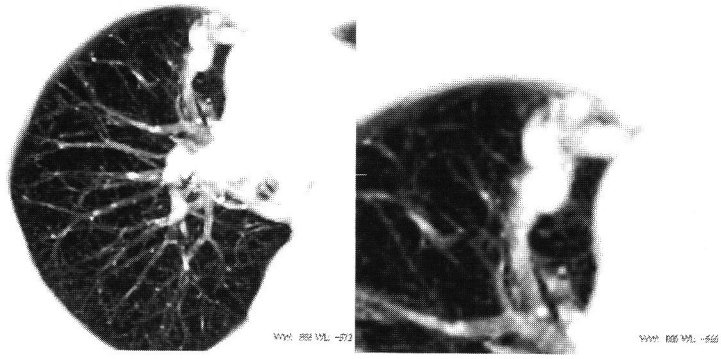

図1：胸部CT(肺野条件)：右S^3bに径10×20×20 mm大の，辺縁不整，境界明瞭な結節影を認め，V^3内に腫瘍の進展と思われる陰影欠損と血管拡張を思わせる所見を認めた．

補助下にて腫瘍切除を行った．胸腔内に癒着は認めなかった．腫瘍は右S^3b辺縁に存在し，上肺静脈との距離は1 cm程度であり，マージンをとれば，右上葉切除を選択せざるを得ない状態であった．
家族との相談の上，極力侵襲の少ない方針となり，切除断端に腫瘍の存在する可能性はあったが，ENDO−GIAを使用してS^3区域切除とした．胸腔内洗浄後，右胸腔に14 Frの中心静脈カテーテルを胸腔内に挿入し，閉胸した．

術後経過：胸腔内カテーテル，硬膜外カテーテルは第2病日に抜去した．胸部レントゲン写真上，肺の膨張も良好で第4病日に退院した．
病理所見：肉眼的には，腫瘍はV^3に入り込み，血管内を進展し末梢で血管を破り，肺実質に進展していた．顕微鏡的には，高分化型腺癌で結節状の胞巣が認められ，それに隣接或いは近傍の気管支腔内に多発する腫瘍胞巣を認めた．V^3血管内にも腫瘍細胞が存在しており，切除断端に腫瘍は存在しなかった．

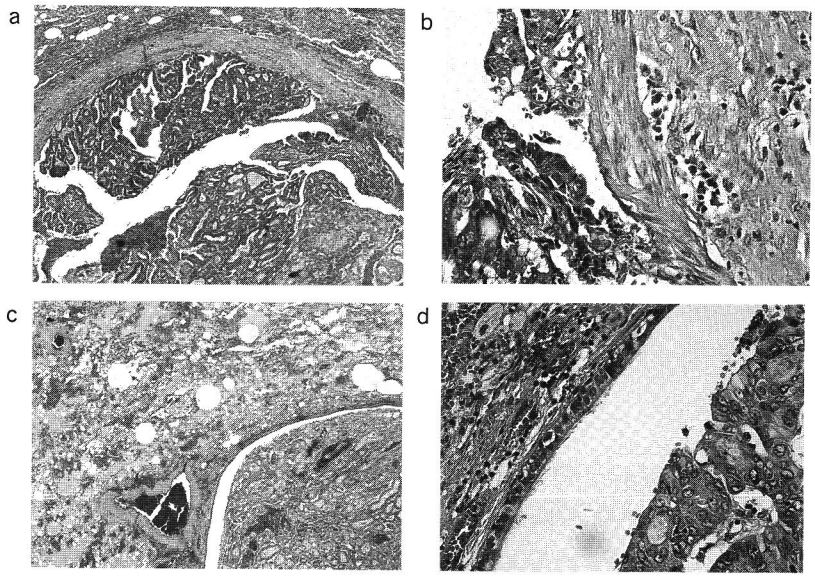

図2：a：HE染色×40，V^3内腔に腫瘍細胞を認める．b：HE染色×100（aの強拡大）
c：HE染色×40，気管支内腔に散在性に腫瘍細胞を認める　d：HE染色×100（cの強拡大）

III. 考　　察

転移性肺癌の転移経路は血行性，リンパ行性，管腔性，直達または浸潤性転移の4つがあり，血行性転移は大静脈型，門脈型，肝静脈型，肺静脈型に分けられる．このうち，大腸癌の肺転移における肺は，大静脈型では一次フィルター，門脈型では二次フィルターとなる重要な転移臓器である．剖検例では大腸癌の40%に肺転移を認めている[1]．

本症例は盲腸癌術後の腫瘍マーカーの上昇を認め，術前より転移を疑わせるものであった．術前の胸部CTでは右S^3bに径10×20×20 mm大の内部均一，辺縁不整，境界明瞭な結節影を認め，一部静脈の拡張を思わせる所見を認めた．

病理の肉眼所見では，V^3血管内に腫瘍が存在しており，末梢で血管を破り，肺実質に浸潤したと考えられた．顕微鏡標本ではやはり血管（V^3）内腔に，また，周囲の微小な気管支腔内，肺胞レベルにも散在性に腫瘍細胞が存在していた．原発性肺癌の肺転移であれば，気管支内腔の腫瘍の存在は管腔内転移として説明がつくが，一般的に大腸癌の肺転移は血行性転移をとるため，血管内腔に腫瘍が存在することは考えられるが，多発して気管支内腔に腫瘍細胞を認めることは少ない．このことから，血行性転移した腫瘍細胞は血管内での腫瘍増殖と同時に，肺胞レベルから微小な気管支腔内を線毛上皮の活動により，中枢側へ散布されたことが推測できる．そのため，胸部CT上あたかも肺動静脈瘻を疑わせる静脈拡張は上記により説明がつき，実際に転移性肺腫瘍による肺動静脈瘻の発生が報告されている[2]．

現在，転移性肺腫瘍に関しては葉切除と部分切除での術後経過に優位差は認められてはおらず，可能であれば非侵襲的な部分切除が選択されている[3]．周囲リンパ節に転移が認められれば，リンパ節郭清＋葉切除が選択されるべきとの報告例もある[4]．本症例では病理学的観点から，肺胞レベルから中枢側気管支への管腔内進展と，血管内進展が示唆され，今後，転移性肺腫瘍の手術において，区域切除を考慮すべきと考えられた．

IV. 結　　語

血管内進展を伴う特異な発育様式を呈した転移性肺腫瘍の1切除例を経験した．病理学的観点から今後の治療方針に影響を与えることが考えられ，さらなる検討を進めていきたい．

文　　献

1）山口豊，光永伸一郎，安川朋久ほか．転移性肺腫瘍の臓器別頻度とその年代的変容．臨外 1997；52：13-17.

2）GreenJD, CardenTS Jr, HammondCB, et al. Angiographic demonstration of arteriovenous shunts in pulmonary metastatic choriocarcinoma. Radiology 1973；108(1)：67-70.

3）McAfee MK, Allen MS, Trastek VF, et al. Colorectal lung metastases: results of surgical excision. Ann Thorac Surg 1992；53(5)：780-784.

4）奥村栄，中川健，佐藤之俊ほか．転移性肺腫瘍手術のup to date 癌腫肺転移に対する手術にリンパ節郭清は必要か？ 日呼外会誌 2003；17：266.

A case of Metastatic Lung Cancer with Intravascular Invasion which Computed Tomography Shows Specific.

Ryosuke Usuda, Hirohisa Inaba, Kenichi Suzuki,
Hironori Kannno, Risaburou Sunagawa, Hisashi Kobayashi,
Akihito Nakajima, Kou Shiraishi, Takamori Nakayama,
Takao Nishiumi, Shunji Mori, Kiyoshi Isobe,
Yoshiaki Huruta,Seiji Kobayashi[1)]

Department of Surgery, Shizuoka Red Cross Hospital
1) Department of Radiology,Shizuoka Red Cross Hospital

Abstract : A 68-years-old woman underwent an ileocecal resection for cecum cancer in 2000, a right hemicorectomy and partial resection of the small intestine for a reccurence of anastmosis in junuary 2004. The computed tomography in September 2004 shows a nodule with partial vasodilatation. We suspected a metastatic lung cancer in consideration of the rising point of tumor marker. She underwent a segmental resection of right lung by thoracoscopic surgery. Pathological finding reveals tumor cell with intravascular invasion and them into bronchial lumen from alveolus. Therefore we suggested the computed tomography shows as if pulmonary arteriovenous fistura. And we suggested a further operation for metastatic lung cancer.

Key words : metastatic lung cancer, intravascular

連絡先：臼田亮介；静岡赤十字病院　外科
〒420-0853　静岡市追手町 8-2　TEL (054)254-4311