

《症例報告》

大転子部褥瘡に対し複合的な治療を行った一例

杉野博崇, 吉井聡佳, 中川宏治

要旨：近年，褥瘡を含む難治性潰瘍に対する保存的療法，特に局所陰圧閉鎖療法が普及してきている。今回，われわれは大転子部褥瘡に対し，局所陰圧閉鎖療法を基本とした，複数の治療法を用い，大転子部褥瘡に対し治療を行ったので報告する。

キーワード：褥瘡，NPWT，創内持続陰圧洗浄療法，シューレース法

はじめに

近年，褥瘡を含む難治性皮膚潰瘍の治療において，保存的治療法が発達してきている。特に局所陰圧閉鎖療法（Negative pressure wound therapy：以下，NPWT）は2010年より保険収載され広く普及してきている。その他に，創内持続陰圧洗浄療法¹⁾，シューレース法²⁾などもある。今回，われわれは大転子部の褥瘡に対し，上記の治療法を複合的に用い良好な結果にいたった症例を経験したので報告する。

① NPWT（図1）

1997年に Argenta ら³⁾により初めて報告された。創傷の表面をドレッシング材などで密閉し，吸引し陰圧をかける治療である。滲出液の吸引のみではなく，創傷に持続的に陰圧をかけることで，創傷に対し良好な肉芽の増生の促進，血流増加，そして創全体の縮小が得られる^{4, 5, 6)}。従来の治療法よりも有効性が高いと認識され，開放創や難治性皮膚潰瘍の治療に応用されている。

②創内持続陰圧洗浄療法（図2）

2007年に清川ら¹⁾により初めて報告された治療である。NPWTを行いながら，24時間持続し創内を洗浄する治療である。持続的に洗浄することで感染のコントロールを行いつつ，NPWTにより滲出液のコントロールを行う治療である。

③シューレース法（図3-d）

NPWTは創全体の収縮に有効であるが，水平方向の収縮には限界がある。糸や血管テープなどを用い，皮膚を伸展させることにより，NPWTよりも物理的に水平方向の創面積を縮小させる治療²⁾である。

④ Vacuumed-Assisted Shoelace Closure (以下，VASC) 療法

NPWTのみでも，創面積の収縮を来すが，シューレース法を併用する^{2, 7)}ことで，さらに物理的に創面積を縮小させる治療である。

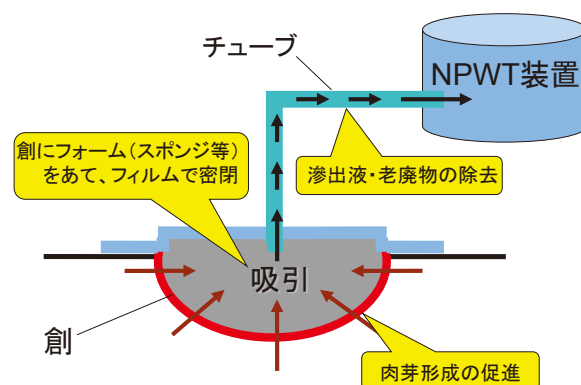


図1 NPWT

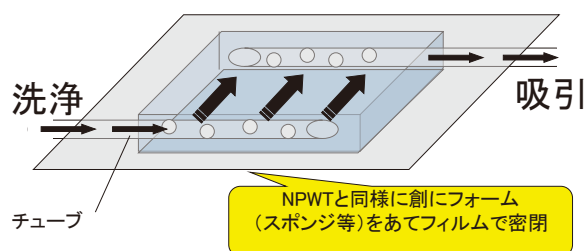


図2 創内持続陰圧洗浄療法

症例 (図3)

81歳, 男性.

主訴: 左大転子部褥瘡

既往歴: アルツハイマー型認知症, 誤嚥性肺炎

現病歴: アルツハイマー型認知症にて他院で入院中. 初診の5カ月前より右大転子部に褥瘡を認めた.

現症: 3×5 cmのポケットを有する褥瘡を認める. 全体的に感染兆候は認めない. 家族の希望もあり, NPWTを主とした保存的治療を行うこととなった.

入院経過: 入院日に局所麻酔下にて遠位に存在するポケットを切開した.

第2病日, NPWT装置(レナシス™創傷管理システム, スミス & ネフュー社)を装着. 圧は-80mmHgとした. 肉芽形成は良好であり, 保険適応期間である21日間行った.

第24病日, 創が広がる方向に力がかからないようにするために, 創が閉じる方向に非伸縮性テープにてテーピング(創の固定)を行い, 創を寄せた.

第29病日, 陰圧閉鎖療法を終了. 誤嚥性肺炎による発熱を認めたために, テーピングのみを行った.

第43病日, 全身状態は落ち着いたが, 肉芽が浮腫状であった(細菌培養結果では緑膿菌が検出された)ので, 創内持続陰圧洗浄療法を開始した. 最初は, 生理食塩水を1日あたり1500ml用いた.

第52病日, シューレース法を追加した.

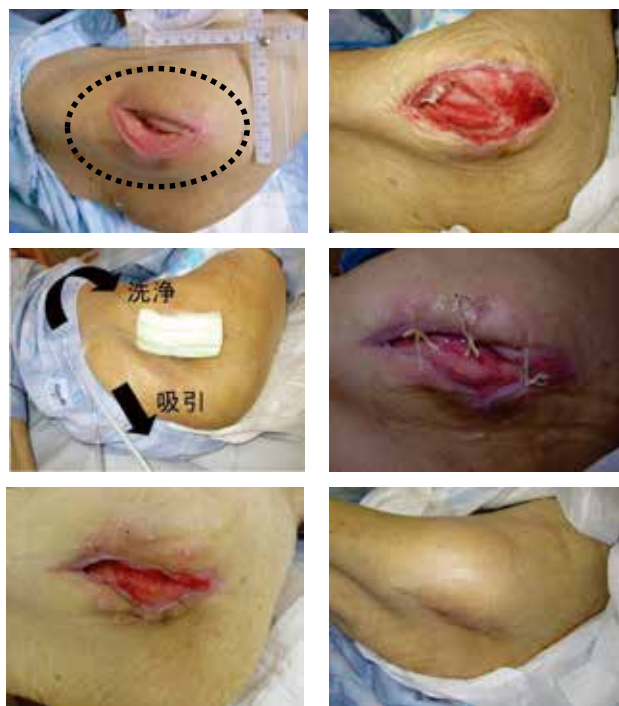第60病日, 褥瘡がかなり小さくなっており, 肉芽形成も良好であった. 保存的に上皮化を待つより, 一期的に創の縫縮した方が治療期間が短縮すると考え, 全身麻酔下にて手術を行った. 術後経過は問題なく, 術後10日にドレーン抜去. 術後14日に抜糸した.

第86病日, 元の入院先へ転院した.

考察

褥瘡などの難治性皮膚潰瘍で, NPWTが広く普及してきている. NPWTの創傷治療促進のメカニズム^{4,5,6)}は以下のようなものが考えられている.

創収縮の促進, 過剰な滲出液の除去と浮腫の改善, 細胞・組織に対する物理的的刺激, 創傷血流の増加, そして, 細菌量の軽減などである. 持続的に吸引をかけることにより創縁を引き寄せることで物理的に創面積の縮小を促進する. 過剰な滲出液は



- | | |
|---|---|
| a | b |
| c | d |
| e | f |
- a) 初診時(点線部がポケット)
 - b) NPWT終了時
 - c) 創内持続陰圧洗浄療法
 - d) シューレース法
 - e) 創内持続陰圧洗浄療法終了時
 - f) 退院時

図3 症例写真

創傷治療を妨げる.

持続的に吸引することにより, サードスペースに貯溜した細胞外液が減少し浮腫が軽減する. また, 細胞に物理的的刺激を与えることよりの細胞増殖や血管新生が促進される.

NPWT下では局所血流が増大する⁸⁾ことも報告されており, 組織学的には肉芽組織の増殖に伴い, 無数の毛細血管が観察されている. 細菌量に関しては病原体数を減少させる⁹⁾ことが報告されている. ただし, NPWTは創部を密閉することにより感染を悪化させる可能性があるために, 感染創での使用は禁忌とされている. そこで, 滲出液のコントロールのみではなく, 感染のコントロールも有効に行うために考えられた治療方法が創内持続陰圧洗浄療法⁴⁾である. 感染創を頻回に洗浄することは有効であるとされている. 市岡ら¹⁰⁾の, 創部の洗浄後での創の細菌数を定量化した報告では, 洗浄6時間後では洗浄前の45~71%, 24時間後では洗浄前のレベルにほぼ戻っていると報告している. また, 骨髄炎に対し整形外科領域では, 以前より持続的に洗浄する

方法が用いられている¹¹⁾。このことより、常に洗浄を続けながら、感染創に対しNPWTを行う際は創内持続陰圧洗浄療法が有用であると考えられた。その他に考えられるNPWTの利点として、創処置に対する負担の軽減がある。NPWTを行うことにより、処置の回数が減少する。NPWTの交換は我々の施設では週に2回程度であり、毎日処置を行うことと比べれば患者への負担は少ないと考える。特に、感染創の場合は一日に複数回の処置が必要になることもあるが、創内持続陰圧洗浄療法を行うことにより、処置の回数が大幅に減少する。また、副次的なことであるが、医療側の労働量の減少、そして、医療材料の使用量の減少なども考えられる。

前述したが、創収縮の促進がNPWTの創傷治癒促進のメカニズムの一つである。創収縮を物理的に行うための工夫がシューレース法であり、さらにNPWTの陰圧による創収縮の効果を併用したものがVASC^{2, 7)}である。本法以外にもEasterlin¹²⁾らは、ドレープで創縁を引き寄せ、そのドレープに穴をあけた上からNPWTをおこなったものを報告している。今回、シューレース法を行うのに、絹糸を用いた。黒川ら²⁾によると、糸による固定では縫合点に強い緊張が加わるために、その部分の皮膚が裂けてしまう可能性があることが指摘されている。本症例では皮膚が裂けないように創縁から十分に距離をとり、絹糸をかけたが、皮膚が裂けてしまったのは反省すべき点である。また、我々がシューレース法を行う前に行った、非伸縮性テープによる創の固定もシューレース法の変法の一つとも考えられる。非伸縮テープでの創固定はシューレース法に比べ非侵襲的で患者への負担が少ないと考えられる。しかし、テープによる皮膚障害の可能性、滲出液の排出が妨げられる可能性、そして、滲出液によりテープの張力が弱まることなどが欠点であると考えられる。

まとめ

以上のことより、近年、難治性潰瘍の治療にNPWTが広く用いられている。NPWT単独の治療だけでなく、創の状態から判断して、持続洗浄やシューレース法などを併用することにより、さらに創治癒が促進する可能性があると考えられる。

参考文献

- 1) Kiyokawa, K., Takahashi, N., et al. : New Continuous Negative-Pressure and Irrigation Treatment for Infected Wound and Intractable Ulcers. *Plast Reconstr Surg.* 120 : 1257-1265, 2007.
- 2) 黒川 正人 : 局所陰圧閉鎖処置における種々の工夫. *創傷* 4, 87-95, 2013
- 3) Argenta, L.C. & Morykwas, M.J. : Vacuum-assisted closure : a new method for wound control and treatment: clinical experience. *Ann. Plast. Surg.*, 38 : 563 ~ 576, 1997.
- 4) 清川 兼輔, 高橋 長弘 : 外傷, 感染等による下肢難治性潰瘍. *Pepars*, 26 : 77-83, 2009.
- 5) 小川 令, Dannis Paul Orgill : 陰圧閉鎖療法 (VAC療法) の作用機序に関する考察. *日形会誌*, 29 : 127-134, 2009.
- 6) 佐藤 智也, 市岡 滋 : 局所陰圧閉鎖療法を用いた静脈うっ滞性潰瘍の治療戦略. *静脈学*, 24 : 269-274, 2013.
- 7) 寺前 彩子 : 難治性皮膚科医用に対する Vacuumed-Assisted Shoelace Closure (VASC) 療法の2例. *皮膚臨*, 57 : 1633-1637, 2015.
- 8) Timmers, M.S., LeCessie, S., Banwe, U.P. & Jukema, G.X. : The effects of varying degrees of pressure delivered by negative-pressure wound therapy on skin perfusion. *Ann. Plast. Surg.*, 55:665-671, 2005
- 9) Morykwas, M.J., Argenta, L.C., et al. : Vacuum-assisted closure "a new method for wound control and treatment" animal studies and basic foundation. *Ann. Plast. Surg.*, 38:553-562, 1997.
- 10) 市岡 滋, 大浦 紀彦 : 創洗浄における簡易局所シャワーの有用性. *日褥会誌*, 3 : 32-37, 2001.
- 11) 川篤 真人, 他 : 局所持続洗浄法の実際. *整形・災害外科*, 12 (2) : 131 - 135, 1979.
- 12) Esterlin, B., Bromberg, W. : A novel technique of vacuum-assisted wound closure that function as a delayed primary closure. *Wounds*, 19 : 331-333, 2007.