症例報告

尿管Ｓ状結腸吻合術18年後に発見された吻合部腫瘍の１例

浜松赤十字病院　泌尿器科
有馬　聡，石黒幸一
同　外科
西脇　眞
田所クリニック
田所　茂

要　旨

症例は67歳女性．1985年11月28日（59歳時）に膀胱癌にて膀胱全摘出術，尿管Ｓ状結腸吻合術を施行した．術直後より両側水腎症，軽度の腎機能障害（S-Cr：1.7～2.1）を認め，回腸導管への変更を勧められたが拒否されていた．2003年６月７日，腎盂腎炎を併発，腎機能悪化を来たし，入院となった．同日両側に腎ろうを設置し症状の改善をみた．解熱後，大腸ファイバーを施行したところ，尿管吻合部がポリープ状に隆起していたため，ポリペクトミーを施行した．病理所見は severe atypical glands Group 4であった．そのため2003年７月８日に尿管吻合部を含むＳ状結腸切除術，回腸導管造設術を施行した．

Key words

尿管Ｓ状結腸吻合，長期合併症

Ⅰ．はじめに

今回尿管Ｓ状結腸吻合術後18年目に吻合部腫瘍を認めた１例を経験したので若干の文献的考察を加え報告する．

Ⅱ．症　　例

患者：67歳，女性
主訴：発熱，両側背部痛
既往歴：特記すべきことなし
家族歴：特記すべきことなし
現病歴：1985年11月28日に浸潤性膀胱癌にて膀胱全摘出術，尿管Ｓ状結腸吻合術を施行した．術直後より両側水腎症，軽度の腎機能障害（S-Cr：1.7～2.1）を認めていた．再三，回腸導管への変更を勧められていたが拒否されていた．2003年６月７日に発熱，両側背部痛，尿量減少を主訴に来院し，両側腎盂腎炎の診断にて入院となった．
入院時検査所見：血算：WBC 18500／μl
RBC 341×10^4　Hb 10.5 g／dl　Ht 31.1％
Plts 19.6×10^4　血液生化学：TP 5.8 g／dl
Alb 3.4 g／dl　GOT 26mU／ml　GPT 27mU／ml
LDH 172mU／ml　ALP 350mU／ml　Na 139mEq／l
K 3.4 mEq／l　Cl 107 mEq／l　BUN 62.9mg／dl
Cr 2.84mg／dl　CRP 24.3　血液ガス分析：
pH 7.392　pO_2 102.7　pCO_2 41.4　BE－1.4mmol／l　HCO_3 23.2mmol／l

血液検査所見では，白血球増加，CRP 上昇と腎機能の低下を認めた．高クロール性のアシドーシスは認めなかった．
入院後経過：腹部 CT にて両側高度水腎症を認めたため，両側に腎ろうを造設した．その後，血清クレアチニンは1.7まで低下した．今回，ようやく患者が QOL を考え，回腸導管術を施行することに同意された（図１）．

術前に消化管精査のため大腸ファイバーを施行したところ，尿管吻合部がポリープ状に隆起していたため，ポリペクトミーを施行した（図２）．

病理所見では粘膜内に一部，高度異型を示す腺管を認め severe atypical glands Group4であった．

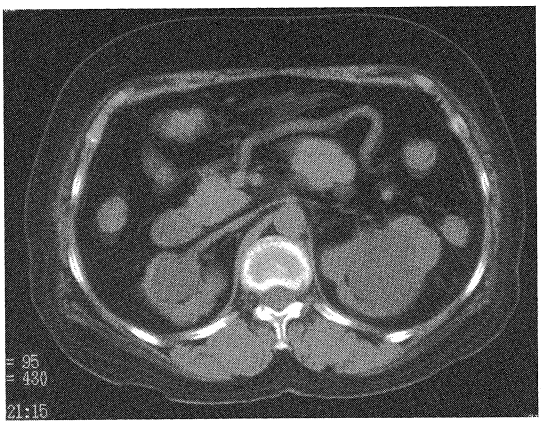

図１　入院時 CT：両側に高度水腎症を認める

図３　×100

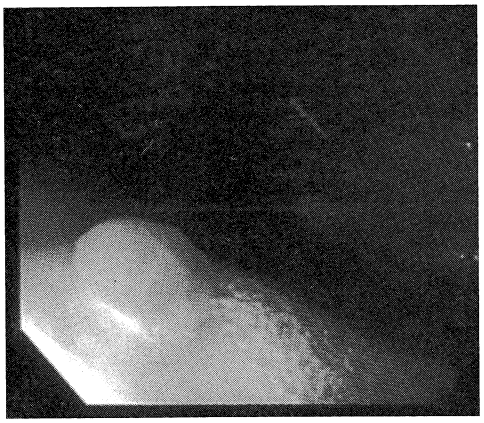

図２　尿管吻合部がポリープ状に隆起している

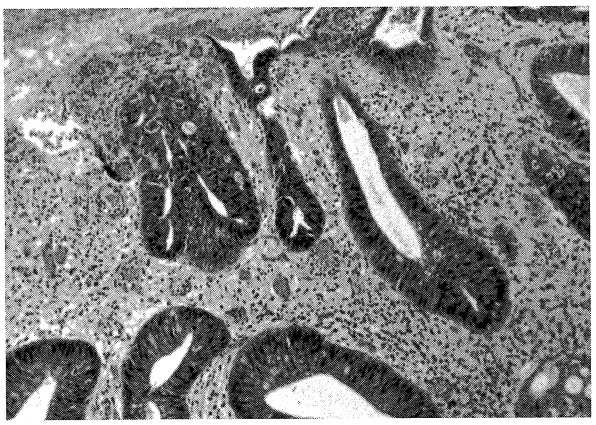

図４　×400
ポリペクトミー時の病理所見：高度異型を示す異型腺管の増殖を認める．

よって，尿管吻合部を含むＳ状結腸切除術，回腸導管造設術を予定し，2003年７月８日に手術を施行した（図３．４）．

手術時，下部尿管から吻合部にかけての癒着は軽度であり，剥離は予想外に容易であった．また吻合部はＳ状結腸ではなく直腸に存在し，尿管の長さも十分であったため回腸導管の長さは20cmとした．吻合部から十分距離をとり，Ｓ状結腸を切除した（図５）．

切除病変の病理所見はポリペクトミーによる潰瘍形成を認めるのみで，悪性所見は認めなかった．よって腫瘍はポリペクトミーで完全に切除されたものと思われた（図６．７）．

Ⅲ．考　　察

尿管Ｓ状結腸吻合術は，古くは1851年にSimon[1]により膀胱外反症に用いられたのが最初である．

しかし，高クロール性アシドーシス，再発性の腎盂腎炎，吻合部狭窄による水腎症，それに伴う腎機能低下などの問題点があり，とりわけ大腸癌の発生の報告があり，次第に施行されなくなってきている．Parson ら[2]は27例の検討で大腸癌の発生頻度は通常の大腸癌の280～550倍の頻度であり，40歳未満で尿管Ｓ状結腸吻合した場合，術後平均21.4年後に，40歳以降に尿管Ｓ状結腸吻合した場合，術後平均8.7年後で癌が発生したと報告している．

Sooriyaarachchi ら[3]によれば，本術式は，膀胱

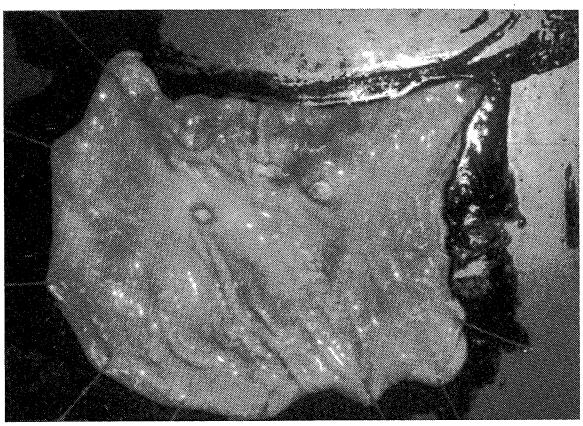

図5　摘出標本

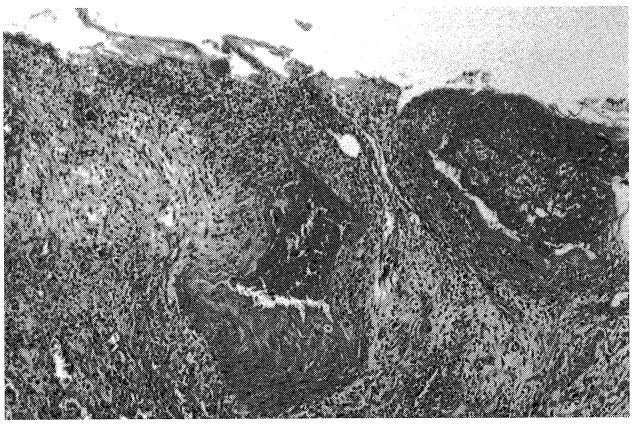

図6　×100

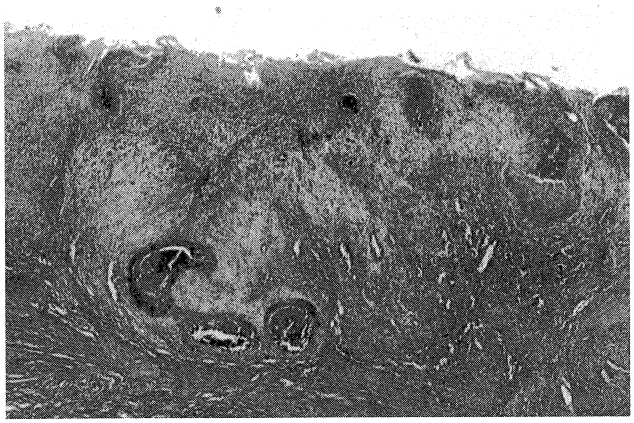

図7　×400
摘出時の病理所見：フィブリン，血腫形成を伴うopen ulcer.

外反症に施行されることが多かったため大腸癌の発症年齢は平均33歳であり，一般人では75歳～80歳でピークに達するのに比べかなり低いと報告している．発癌の機序であるが，尿と糞便の混合による発癌物質（ニトロソアミン）の生成説．糞便による突出した尿管吻合部への反復する機械的刺激説などの報告があるが，機序の解明には至っていない[4) 5) 6)]．

以上のような問題点から，1950年代以降この術式が施行されることはほとんどなくなっているが，すでに施行された患者には大腸癌発生の可能性が高いため，定期的な大腸ファイバー検査が必要である．またこの術式を施行された患者はストーマを作ることにかなり抵抗感をもち，他の尿路変更術への説得が困難なことが多いと思われるため，術前の説明が大切である．

回腸導管へ作りかえる場合，尿管周囲の瘢痕形成や癒着により，剥離が困難で，十分な長さの尿管をとれない場合も多いため，通常よりも長い回腸導管の造設が必要となることが多いといわれている．今回の自験例ではgroup 4であり，ポリペクトミーのみで様子をみることも可能であったが，将来の癌化をかんがみ，観血的療法を選択した．

Ⅳ．結　　語

我が国における，尿管S状結腸吻合術後に発生した結腸癌の報告は39例あり，その診断は術後5～37年になされている．今回我々の報告は本邦40例目と思われる．

文　　献

1）Simon J. Ectopia vesicae (absence of anterior walls of the bladder and public abdominal parietes) operation for directingtemporary success：subsequent death：autopsy. Lancet 1852；2：568-570.

2）Parson CD, Thomas MH, Garrett RA. Colonic adenocarcinoma：adelayed complication ureter-osoigmoidostomy. J Urol 1977；118：31-34.

3）Sooriyaarachchi CS, Johnson RO, Carbone PP. Neoplasms of the large bowel following ureterosigmoidostomy. Arch Surg 1977；112：1174-1177.

4）竹内均，谷口淳，星野嘉伸ほか．尿管S状結

腸吻合後の大腸ファイバー検査．日本泌尿器科学会雑誌　1988；79：1991-1995.
5）山内励，井上博法，上田祐滋ほか．尿管Ｓ状結腸吻合術37年後に発生したＳ状結腸癌の一例．日本臨床外科学会雑誌　1999；60：2700-2702.
6）星野嘉伸．尿管Ｓ状結腸吻合：特に長期追跡症例について．泌尿器外科　1989；2：777-782.