

# 出産後早期に破壊性甲状腺炎による甲状腺中毒症をきたし、 短期間でバセドウ病に移行した出産後甲状腺機能異常症の1例

金崎 淑子 別宮佳奈子 井上 広基 村上 尚嗣 新谷 保実

徳島赤十字病院 代謝・内分泌科

## 要 旨

患者は36歳，女性．妊娠中からの頻脈が出産3ヶ月後に悪化し受診した．FT3>30.0pg/ml，FT4 4.0ng/dlと甲状腺中毒症が判明し，TRAb・TSAbともに陰性，甲状腺エコーでびまん性腫大と軽度の血流亢進あり．経過やT3/T4比高値からバセドウ病を疑い，ヨウ化カリウム（KI）・propylthiouracil（PTU）を開始したが反応性に乏しかった．抗Thyroglobulin抗体陽性や尿中総ヨウ素高値（1,100μg/gCr）から出産後甲状腺炎の可能性を再考し，PTU・KIを急ぎ中止した．出産4ヶ月後に一旦，甲状腺機能は正常化した，出産6ヶ月後にFT3・FT4が再び上昇した．この時点でTRAb 23.0IU/lと陽性化，甲状腺シンチでRI集積を認め，バセドウ病の発症と診断した．出産後甲状腺機能異常症の中には本例のように，出産後早期に甲状腺炎をきたし，一時改善後の出産5～6ヶ月後にバセドウ病に移行する例があり，各時点での慎重な評価と対応が必要である．

キーワード：甲状腺中毒症，出産後甲状腺機能異常症，破壊性甲状腺炎，バセドウ病

## はじめに

出産後甲状腺機能異常症（postpartum thyroid dysfunction）は，出産後に発生する甲状腺原発性甲状腺機能異常症である<sup>1),2)</sup>．破壊性甲状腺中毒症から一過性の甲状腺機能低下症へと移行するものが最も多いが，様々な経過をとる<sup>3)</sup>．今回，我々は，過去に甲状腺中毒疾患の既往がなく，出産後早期には甲状腺中毒症（破壊性甲状腺炎）をきたし，一旦，軽快後に短期間でバセドウ病を発症した稀な症例を経験したので報告する．

## 症 例

患 者：36歳，女性．

主 訴：頻脈，下肢浮腫，呼吸困難

既往歴：特記事項なし．32歳での第1児出産時に著変なし．

家族歴：甲状腺疾患・自己免疫疾患ともなし．

現病歴：第2児妊娠中から頻脈に気づいていた．出産3ヶ月後から頻脈が増悪し，下腿浮腫や呼吸困難も出現した．当院循環器科を受診時に甲状腺中毒症を指摘

され，当科を紹介・受診した．

現 症：身長158cm，体重56.1kg，BMI 22.5kg/m<sup>2</sup>，  
血圧117/69mmHg，脈拍123/分・整．眼球突出なし．  
甲状腺腫はⅡ度で圧痛なし．胸・腹部に著変な9，軽度の下腿浮腫あり．

検査所見：表1に初診時の検査所見を示す．尿・末梢血，肝腎機能に異常なし．甲状腺関連検査ではFT3>30pg/ml，FT4 4.0ng/dlと高値で，FT3/FT4比>7.5とT3優位であった．TRAb<1.0IU/L，TSAb 87%とTSH受容体抗体は陰性で，抗Thyroglobulin（Tg）抗体378IU/mlと陽性であった．甲状腺超音波検査では，内部エコーは粗造不均一で血流は軽度増加していた（図1）．

臨床経過：TSH受容体抗体は陰性であったが，妊娠中からすでに頻脈を自覚していたことや，FT3/FT4比>7.5とT3優位の甲状腺中毒症であったことからTRAb陰性バセドウ病を疑いpropylthiouracil（PTU）とヨウ化カリウム（KI）の投与を開始した．しかし，早期の治療反応性に乏しくむしろ増悪傾向を示した．授乳中のため甲状腺シンチは施行できなかったが，この時点で尿中総ヨウ素排泄量が高値であることが判明した．出産後甲状腺炎の可能性が高いと再考し，PTU・KIを急ぎ減量・中止した．その後，甲状腺ホルモン値は徐々に改善し，出産4ヶ月後にはFT4 0.72ng/dl

表1 検査成績 (出産3ヶ月後)

尿検査:			
Protein	(-)	BUN	10 mg/dl
Glucose	(-)	Cr	10 mg/dl
Blood	(-)	Na	143 mEq/l
		K	4.5 mEq/l
末梢血:			
Hb	11.4 g/dl	Cl	107 mEq/l
RBC	420×10 <sup>4</sup> /μl	PG	96 mg/dl
WBC	5,060 /μl	BNP	34.9 pg/ml
neu	52.1 %	甲状腺:	
eos	3.6 %	TSH	<0.1 μU/ml
bas	0.2 %	FT3	>30.0 pg/ml
mon	7.7 %	FT4	4.0 ng/dl
lym	36.4 %	FT3/FT4比	>7.5
Plt	22.5×10 <sup>4</sup> /μl	TRAb-h	<1.0 IU/L
		TSAb	87 %
血液化学:			
T-bil	0.5 mg/dl	Tg-Ab	378 IU/ml
AST	26 U/L	TPO-Ab	7.0 U/ml
ALT	33 U/L	Thyrogloblin	14.3 ng/ml
γ-GTP	13 U/L	尿中総ヨウ素	1,100 μg/gCr
LDH	197 U/L	心エコー:	
CK	35 U/L	EF	72 %
T-cho	117 mg/dl	IVC	22 mm
LDL-C	46 mg/dl	(超音波診断: volume overload)	
TG	108 mg/dl		

まで低下した。しかし、その約1ヶ月後から再び甲状腺ホルモン値が上昇し始め、出産6ヶ月後の時点でFT3 8.0pg/dl, FT4 2.0ng/dlと甲状腺中毒症を呈した。この時にはTRAb 23.0IU/L, TSAb 1,086%と陽性化し、尿中総ヨウ素は85μg/gCrと逆に低下していた(表2)。甲状腺超音波査では甲状腺内部の血流が明らかに増加しており、授乳中止して施行した甲状腺シンチグラフィでも強いRI集積が確認された(図2)。バセドウ病の新規発症と診断し、MMI・KIの投薬を開始している(図3)。

### 考 察

出産後早期には破壊性甲状腺炎による甲状腺中毒症

をきたし、一旦、正常化した後に短期間でバセドウ病に移行した稀な症例を報告した。

出産後甲状腺機能異常症は、通常、妊娠の5~10%程度の頻度で発症する<sup>4)</sup>。一方で、抗Thyropoxidase(TPO)抗体あるいは抗Tg抗体が陽性を示す潜在性自己免疫性甲状腺炎は若年女性の7~8%に存在し、その6割で出産後に甲状腺機能異常症が発症する。従って、出産後甲状腺機能異常症の大部分は、若年女性における潜在性自己免疫性甲状腺炎の出産後の急性増悪(無痛性甲状腺炎)と理解されている。一般的には破壊性甲状腺中毒症から一過性甲状腺機能低下症に移行する例が多いが、その他に多彩な経過をとる場合があることが知られている<sup>3)</sup>。

出産後甲状腺機能異常症の機序については妊娠期~

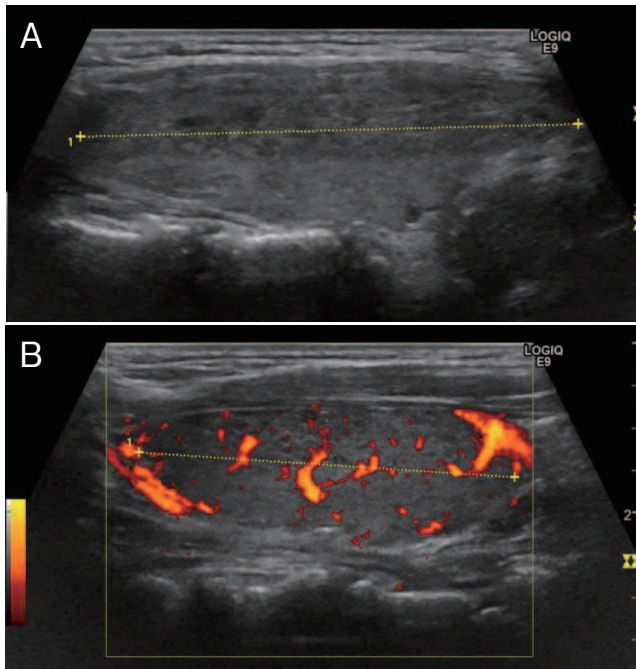


図1 甲状腺超音波検査所見（出産3ヶ月後）

甲状腺の内部エコーは不均一で(A)，カラードップラー法(B)では内部血流は軽度増加していた。

表2 甲状腺関連検査（出産6ヶ月後）

TSH	<0.1 μU/ml
FT3	5.7 pg/ml
FT4	1.6 ng/ml
FT3/FT4比	3.6
TRAb-h	23.0 IU/L
TSAb	1,086 %
尿中総ヨウ素	85 μg/gCr

出産後における短期間での免疫状態の変調が想定されている。妊娠中に細胞障害性T細胞は減少するが、出産後増加して1～3ヶ月にピークを迎える。一方、抗体産生を担うB細胞も妊娠中に減少するが、出産後はT細胞より遅れて6～9ヶ月にピークを迎え、末梢血リンパ球からのサイトカイン産生もこれに合致した変化を示す<sup>5)</sup>。本例も出産1～4ヶ月後に細胞性免疫が、5～10ヶ月後には液性免疫の活性を背景として短期間で異なる型の甲状腺機能異常を発症したと考えられる。

出産後甲状腺機能異常症の中には、本例のように早期に破壊性甲状腺炎による甲状腺中毒症をきたし、

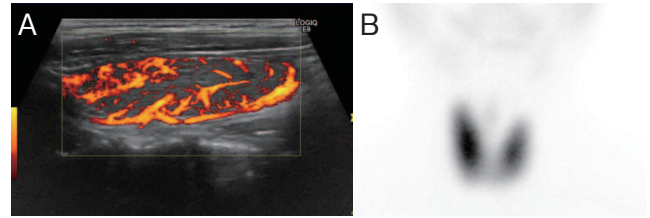


図2 甲状腺超音波と甲状腺シンチグラフィー所見（出産後6ヶ月）

A：甲状腺超音波検査では3ヶ月前と比較して、明らかに血流信号の増加が認められた。

B：<sup>99m</sup>Tc-甲状腺シンチグラフィーでは甲状腺はやや大きく、甲状腺へのRI集積亢進が認められた。

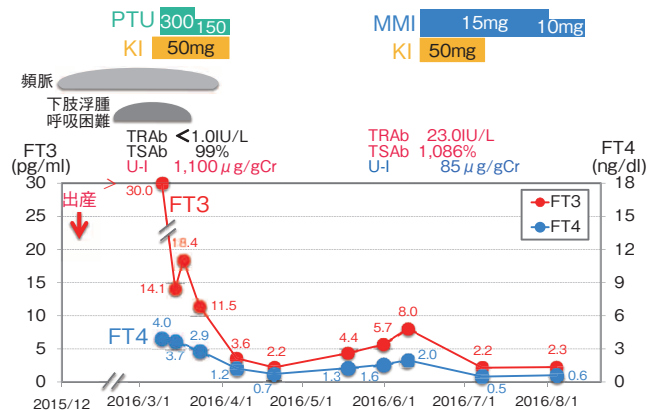


図3 臨床経過

出産3ヶ月の時点での甲状腺中毒症は破壊性甲状腺炎と診断変更し、短期間でPTU-KIを終了した。一旦、自然軽快していたが、出産6ヶ月後に再び甲状腺中毒症が再燃した。TRAb・TSAb陽性化が確認され、バセドウ病の新規発症と診断した。

一旦、改善した後に短期間でバセドウ病に移行する場合があります。各時点での慎重な評価と対応が必要である。

## おわりに

出産後甲状腺機能異常症には、本例のように短期間で破壊性甲状腺炎からバセドウ病への移行する例があり、慎重に甲状腺中毒症の鑑別診断を行う必要がある。

## 利益相反

本論文に関して、開示すべき利益相反なし。

## 文 献

- 1) Amino N, Miyai K, Onishi T, et al: Transient hypothyroidism after delivery in autoimmune thyroiditis. *J Clin Endocrinol Metab* 1976 ; 42 : 296–301
- 2) Animo N, Mori H, Iwatani Y, et al: High prevalence of transient post-partum thyrotoxicosis and hypothyroidism. *New Engl J Med* 1982 ; 306 : 849–52
- 3) Animo N, Tada H, Hidaka Y: Postpartum autoimmune thyroid syndrome: A model of aggravation of autoimmune disease. *Thyroid* 1999 ; 9 : 705–13
- 4) Amino N, Tada H, Hidaka Y, et al: Postpartum autoimmune thyroid syndrome. *Endocr J* 2000 ; 47 : 645–55
- 5) Watanabe M, Iwatani Y, Kaneda T, et al: Changes in T, B, and NK lymphocyte subsets during and after normal pregnancy. *Am J Reprod Immunol* 1997 ; 37 : 368–77

---

# Postpartum thyroid dysfunction presenting with thyrotoxicosis due to destructive thyroiditis after delivery, with short-term shift to Graves' disease : A case report

Yoshiko KANEZAKI, Kanako BEKKU, Hiroki INOUE,  
Naotsugu MURAKAMI, Yasumi SHINTANI

Division of Metabolism and Endocrinology, Tokushima Red Cross Hospital

A 36-years-old woman consulted our hospital due to tachycardia, which started during pregnancy, and then worsened three months after delivery. Thyrotoxicosis was revealed by FT3 30.0 pg/ml and FT4 4.0 ng/dl. Both TRAb and TSAbs were negative, and thyroid echography showed diffuse goiter with mild acceleration of blood flow. She was suspected to have Graves' disease based on the clinical course and high FT3/FT4 ratio, and potassium iodide (KI) and propylthiouracil (PTU) were started, but the response was poor. Positive anti-thyroglobulin antibody and elevated urinary excretion of iodide (1,100 µg/gCr) lead us to consider that she might be suffering from postpartum thyroiditis, and PTU and KI were promptly stopped. Her thyroid function had normalized four months after delivery, but FT3 and FT4 increased again six months after delivery. At this time point, TRAb became positive (23.0 IU/l) and thyroid scintigraphy showed RI accumulation, and we diagnosed Graves' disease of new onset. It is known that some patients with postpartum thyroid dysfunction develop destructive thyroiditis in the early period after delivery and, after temporary remission, shift to Graves' disease five or six months after delivery as in this case. Careful evaluation and treatment at each time point are necessary for this disease state.

Key words: thyrotoxicosis, postpartum thyroid dysfunction, destructive thyroiditis, Graves' disease

Tokushima Red Cross Hospital Medical Journal 22 : 109–112, 2017

---