症例

陰茎折症の１例

湊　　淳　　間島　大博　　上間　健造

徳島赤十字病院　泌尿器科

要　旨

緊急手術により良好な結果を得た陰茎折症の１例を経験したので報告する．

症例は55歳男性．勃起した状態で寝返りを打ち，ボキッと音がして発症した．近医泌尿器科受診し，陰茎折症の疑いで当科を紹介された．陰茎の腫脹と変形を認め，超音波検査で陰茎根部右側に皮下血腫を認めた．以上より陰茎折症と診断し，緊急で陰茎海綿体白膜縫合術を施行した．術後経過は良好で術後翌日に退院した．その後陰茎の変形は改善し勃起障害も認めていない．

キーワード：陰茎折症，陰茎海綿体白膜，勃起障害

はじめに

陰茎折症とは勃起状態の陰茎に強い外的圧力が加わることにより，陰茎海綿体白膜の断裂によって発生した陰茎外傷の一形態である．保存療法では勃起障害・変形などの合併症を認めるため，診断後は速やかな手術加療が必要である．今回緊急手術により良好な結果を得た陰茎折症の１例を経験したので報告する．

症　　例

患　者：55歳男性．

主　訴：陰茎の疼痛．

既往歴：特になし．

現病歴：勃起した状態で寝返りを打ち，ボキッと音がして発症した．直後から陰茎に腫脹と疼痛を認めたため近医泌尿器科受診し，陰茎折症の疑いで当科を紹介された．

受診時所見：自排尿は問題なかった．陰茎の腫脹と変形を認め，疼痛を認めた．陰茎根部右側を中心に暗色に変色し20mm 前後の皮下血腫を形成していた（図１）．

超音波検査所見：陰茎根部右側に11×21mm の血腫を認めた．血腫中央部で右陰茎海綿体白膜の断裂像が疑われる所見を認めた．

診　断：受傷時の crack 音，陰茎の疼痛，腫脹，変形，皮下血腫といった身体所見．超音波検査所見による陰茎海綿体白膜の断裂像から陰茎折症と診断した．

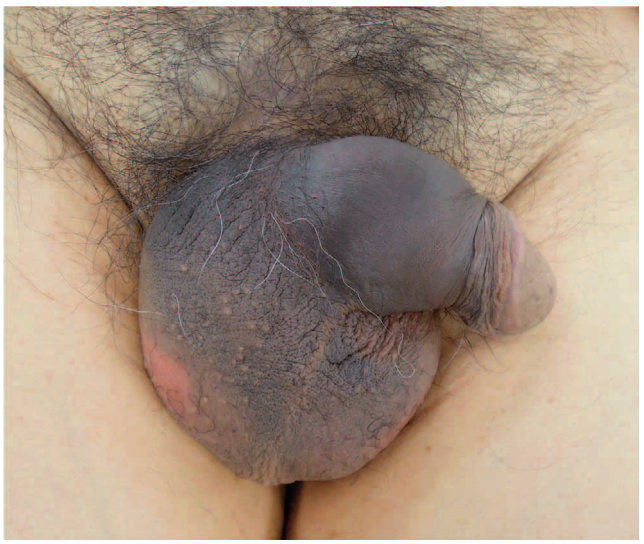

図１　陰茎肉眼所見

手術所見：陰茎根部右側の血腫を触知する部位の皮膚に５cm の縦切開をおいた．血腫を除去すると陰茎海綿体白膜根部に長さ約３cm の断裂を認めた（図２）．海綿体断裂部から出血を認めたため陰茎根部をネラトンカテーテルで結紮し阻血．損傷した白膜を３－０バイクリルで結節縫合した（図３）．ネラトンカテーテルによる阻血を解除し，出血のないことや他の部位に損傷がないことを確認し手術を終了した．

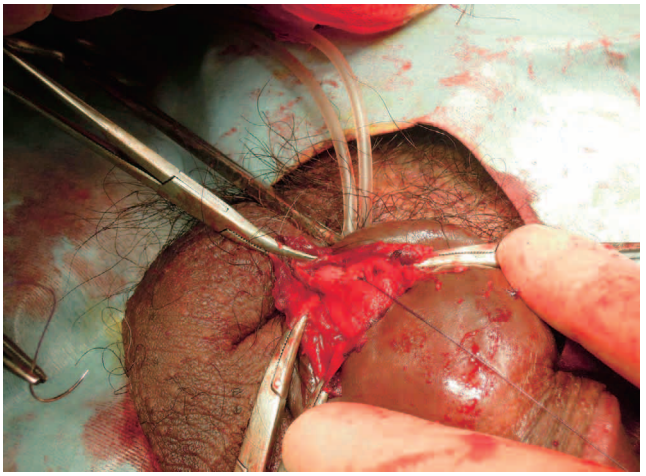

図２　海綿体白膜断裂部

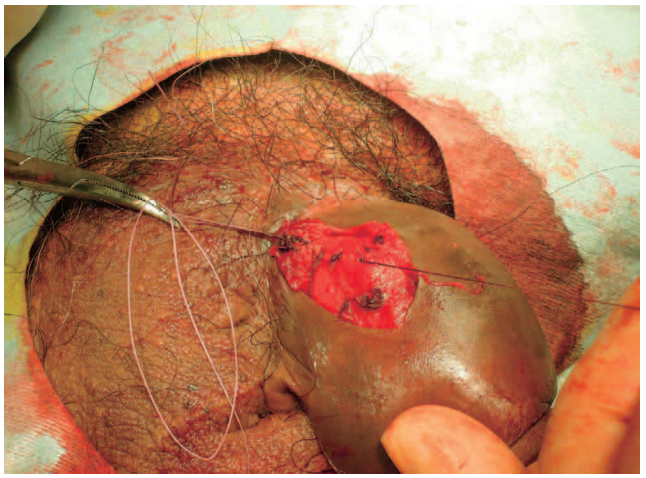

図３　断裂部を縫合閉鎖

術後経過：術後１日目に腫脹の改善を確認し退院となった．術後３週間後に外来受診で勃起障害や陰茎の変形を認めず経過良好であった．

考　　察

陰茎折症は比較的まれな泌尿器科救急疾患であるが，年間の受傷率は10万人に0.33人[1]と報告されている．発生年齢は平均35.7歳と性的活動の多い年齢である．発症原因に関しては用手的(38%)，性交中(24%)，外傷（15%），自慰（12%），寝返り（11%）などが挙げられる．性交・自慰など性的関連事象が約４割を占めている[2]．

白膜断裂は大半が片側で約７割が右側である．用手操作や自慰行為などでの利き手の影響が考えられる．断裂部位は陰茎根部（53%）が最も多く，次いで中央部（37%），前部（10%）の順である（表１）．断裂が根部に多いことについては，陰茎根部を支持している陰茎提靱帯が強固で，勃起した陰茎に外力が加わると陰茎提靱帯を支点に陰茎が屈曲することが多いためである[3]．

表１　陰茎折症の臨床像

平均年齢	35.7歳
原因	
用手	38%
性交	24%
外傷	15%
自慰	12%
寝返り	11%
患側	
右	71%
左	29%
部位	
遠位部	10%
中央部	37%
近位部	53%

症状は，陰茎の疼痛，腫脹，変形，皮下血腫，皮膚の暗赤色変色，損傷時の白膜断裂時の crack 音（ボキッという異常音）などが特徴的である．

診断は発症時の状況と身体所見で容易なことがほとんどである．しかし，血腫が広範囲で左右差が不明な場合や白膜断裂の有無の確認が困難な場合がある．以下の画像診断が有用である．

１．超音波検査：超音波検査で断裂部の陰茎海綿体が正常部よりlow echo像を呈するとの報告がある[4]．最初に試みるべき簡便かつ非侵襲的検査である．

２．MRI：より確実な部位診断に用いられる．T2強調画像で陰茎海綿体は高信号，白膜は低信号，白膜断裂部は低信号中の高信号で区別可能との報告がある[5]．また MRI は白膜断裂部位や血腫の範囲のみならず尿道損傷合併の有無も可能で，精巣への被曝がないことも利点である[6]．ただし緊急で MRI が撮影できないことや置いていない施設もある．

３．逆行性尿道造影：血尿や外尿道口からの出血を認める場合には，尿道損傷を合併している可能性があり，逆行性尿道造影を行い損傷部位の確認を行う[7]．

治療は早期の手術療法が基本である．弾性包帯による陰茎圧迫，陰茎冷却などの保存的加療では，陰茎彎曲や勃起障害の合併症が発生する確率が高くなるため推奨されない[8]．受傷後８時間以内の手術療法が推奨されている[9]．

陰茎折症の手術は，血腫の除去後，陰茎海綿体白膜断裂部を同定し，断裂部を吸収糸で結節縫合する．血腫が限局している例では，陰茎皮膚の切開部は血腫直上でいいが，陰茎が強く屈曲し損傷部位の推定が困難な場合がある．その際上述した超音波検査・MRI が有用となる．また横方向に環状切開することで断裂部位の同定が容易になる．

本症例では術前超音波検査で陰茎海綿体白膜断裂部位を推定することができ，陰茎皮膚縦切開で断裂部同定・縫合閉鎖することができた．

手術後300例を集計した平均観察期間７年の予後報告では，14例で軽度の陰茎彎曲を認めたほか，性交時痛が1.3%，勃起障害が0.6%と良好な成績であった[10]．

陰茎折症修復術後の性交再開は，１－２ヶ月が目安となる．性交が発症のきっかけの場合は，性交再開に不安を感じる場合もあるが，外科治療で修復していれば問題ないことを伝えることが大切である[11]．

おわりに

陰茎折症は一般泌尿器科医が頻繁に遭遇することはないが，当院のような救急病院では紹介も含め遭遇する機会はあり得る．早期の泌尿器科医の対応が治療予後に関わる疾患である．血腫が広範囲であり白膜断裂部位が不明な場合には画像診断も行い，速やかな外科的治療を行うことにより，勃起障害の頻度が低くなると思われる．

利益相反

本論文に関して，開示すべき利益相反なし．

文　献

1）Hinev A：Fracture of the penis：Treatment and complications. Acta Med Okayama 2000；54：211－6

2）吉永敦史，林哲夫，吉田宗一郎，他：陰茎折症の６例．泌外 2006；19：1245－8

3）小谷俊一：疾患・病態の診療 尿路・性器の損傷 陰茎損傷，その他 陰茎折症．臨泌 2013；67：128－30

4）才田博幸，嘉川宗秀，大山朝弘，他：陰茎白膜海綿体裂傷（陰茎折症）の３例 超音波診断の有用性について．西日泌 1989；51：573－6

5）井上幸治，大森孝平，藤原一央：MRI により断裂部位が同定できた陰茎折症の１例．泌紀 1996；42：139－41

6）大野玲奈，有澤千鶴，安藤正夫，他：白膜断裂部位の診断に MRI が有用であった陰茎折症の１例．泌外 2003；16：799－802

7）岩崎一洋：泌尿器科救急疾患－あなたの対処は間違っていませんか？持続勃起症，陰茎折症．臨泌 2013；67：797－802

8）Al-Shaiji TF, Amann J, Brock GB：Fractured penis：diagnosis and management. J Sex Med 2009；６：3231－40

9）Allen FM：Genital and Lower Urinary Tract Trauma. In：Campbell-Walsh Urology 10th edn, Eds Alan JW, Louis RK, Alan WP, et al, Philadelphia：Saunders 2011，p2507－8

10）El Atat R, Sfaxi M, Benslama MR, et al：Fracture of the penis：management and long-term results of surgical treatment：Experience in 300 cases. J Trauma 2008；64：121－5

11）小林皇，舛森直哉：尿路・性器損傷と膀胱異物 陰茎折症．臨泌 2015；69：278－81

A Case of Penile Fracture

Jun MINATO, Tomohiro MASHIMA, Kenzo UEMA

Division of Urology, Tokushima Red Cross Hospital

We experienced a penile fracture case successfully managed by emergency surgery.

When a 55-year-old man changed body position on his bed while holding his erected penis, a sound suggesting fracture was heard. He visited a nearby urologist, and was referred to our hospital on suspicion of penile fracture.

His penis was swollen and curved. Ultrasound revealed hematoma on the right side of the penile base. We diagnosed penile fracture and emergently closed the tear of the corpus cavernosum. He left the hospital on the day after the operation in good condition with satisfactory recovery.

Penile transformation showed improvement, and there was no erectile dysfunction afterwards.

Key words : penile fracture, corpus cavernosum, erectile dysfunction

Tokushima Red Cross Hospital Medical Journal 22 : 95－98, 2017