症例　NAC-SOX 療法にて Grade3が得られた AFP 産生進行胃癌の１切除例

竹内　大平　　沖津　　宏　　石倉　久嗣　　川中　妙子　　湯浅　康弘
浜田　陽子　　富林　敦司　　藤原　聡史　　藏本　俊輔　　枝川　広志
谷　亮太朗　　森　　理　　松尾　祐太　　常城　宇生

徳島赤十字病院　外科

要　旨

切除不能進行・再発胃癌に対し，S-１＋オキサリプラチン併用療法（以下 SOX 療法）の有効性が胃癌治療ガイドラインで示されている．今回，術前補助化学療法として SOX 療法施行し，高度リンパ節転移を有する AFP 産生胃癌にて組織学的治療効果判定で Grade3が得られた症例を経験した．症例は67歳女性．腹痛，背部痛を主訴に受診．上部消化管内視鏡で胃体下部小弯に３型病変を指摘．CT 検査で小弯から膵上縁にかけてリンパ節腫大を認め，特に11p は膵浸潤の可能性が考えられた．遠隔転移は認めず．AFP が1,235.25ng/ml と著明高値であり AFP 産生胃癌が疑われた．術前診断は，cT3N2M0，cStage Ⅲ A．術前化学療法の方針とし，SOX 療法２コース施行した．効果判定の上部消化管内視鏡，CT 検査では原発及び転移リンパ節は著明に縮小．PR と判断し，腹腔鏡下幽門側胃切除（D2郭清）を施行した．病理診断では，原発及び転移リンパ節ともに腫瘍は消失し，Grade3が得られた．今後，１年間の S-１単剤による補助化学療法を予定している．

キーワード：AFP 産生進行胃癌，高度リンパ節転移，NAC-SOX 療法

はじめに

本邦における胃癌の予後は，診断や手術技術，補助療法の進歩により良好な成績が得られている．しかし，stage Ⅲ以上の進行胃癌の治療成績はまだ芳しくなく[1]さらなる治療の強化が求められている．補助療法の１つとして，術前補助化学療法（NAC:Neoadjuvant chemotherapy）は，予後因子となりうる微小転移に対して早期から化学療法が行えること，術前であるために全身状態が良く，治療コンプラインスが高いことなどの利点から有用な治療法として，現在，注目を集めている．なかでも，S-１＋オキサリプラチン併用療法（以下 SOX 療法）は切除不能・再発胃癌に対し S-１＋シスプラチン療法（以下 SP 療法）とほぼ同等の有効性を示し，重篤な毒性が少なく輸液を要さないなど SP 療法よりも簡便な治療法であることが，胃癌治療ガイドライン[2]で示されている．今回，我々は高度リンパ節転移を有する AFP 産生胃癌に対し NAC-SOX 療法にて組織学的治療効果判定にて Grade3が得られた症例を経験したので報告する．

症　　例

患　者：67歳　女性
主　訴：腹痛，背部痛
現病歴：上記を主訴に前医を受診した．上部消化管内視鏡検査および腹部 CT 検査で胃癌および周囲リンパ節腫大を指摘され，精査加療目的に当科を紹介受診した．
既往歴：特記すべき事項はなし
服薬歴：特記すべき事項はなし
初診時現症：身長148cm，体重39kg，胸腹部特記すべき理学所見なし
初診時血液検査所見：腫瘍マーカーではAFP1,235ng/mL と著明な上昇を認めた（表１）．その他は特記すべき異常所見はなし．
上部消化管造影検査（図１）：胃角部～幽門前庭部小弯に壁の不整あり．襞の集中があり，途絶，陥凹を認める．
上部消化管内視鏡検査：胃体下部小弯に３型の病変を認めた（図２a）．

表１　初診時検査所見

＜末梢血＞		＜生化学＞		＜凝固系＞	
Hb	11.8 g/dl	T-bil	0.4 mg/dl	PT 秒	10.8 秒
RBC	384×10^4 /μl	AST	16 U/L	PT%	122 %
WBC	6,180 /μl	ALT	13 U/L	PT-INR	0.91
neut	61.0 %	LDH	191 U/L	APTT	31.0 秒
lym	33.2 %	CK	71 U/L	フィブリノゲン	447 mg/dl
eos	1.5 %	BUN	8 mg/dl		
baso	0.3 %	Cr	0.47 mg/dl	＜腫瘍マーカー＞	
Plt	34.9×10^4 /μl	TP	6.2 g/dl	CEA	3.5 ng/mL
		Alb	3.5 g/dl	AFP	1,235 ng/mL
＜尿検査＞		Na	142 mEq/l	CA19-9	＜2 U/mL
比重	1.015	K	3.9 mEq/l		
蛋白	(−)	Cl	108 mEq/l		
尿糖	(−)	CRP	0.32 mg/dl		
ケトン体	(−)				
尿潜血	(−)				
尿白血球	(−)				

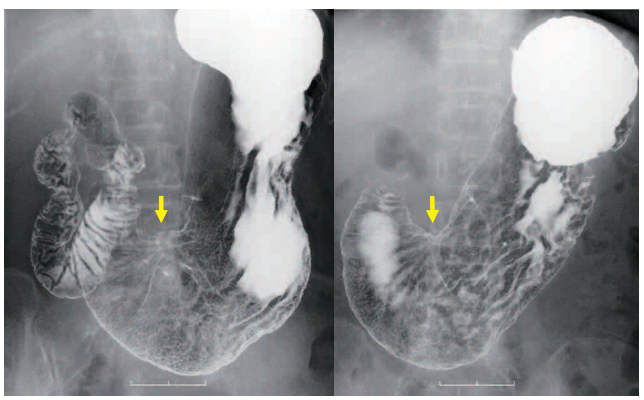

図１　上部消化管造影検査
（左：初診時　右：NAC-SOX 施行後）
胃角部〜前庭部小弯に壁の不整あり
襞の集中があり，途絶，陥凹を認める

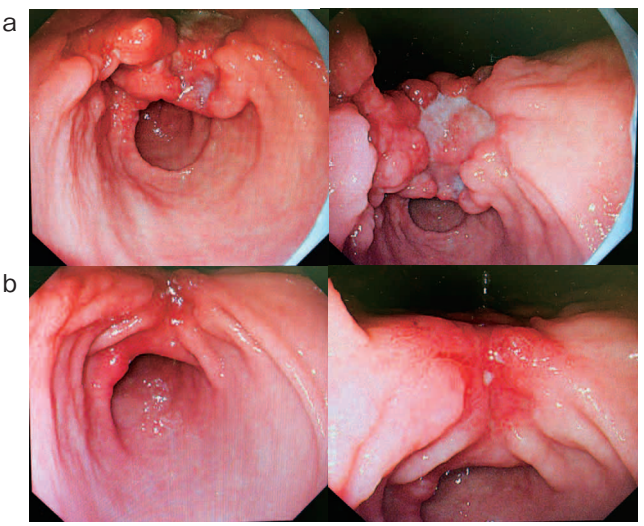

図２　上部消化管内視鏡検査
a：胃体下部小弯に３型病変
b：SOX2コース後，明らかな腫瘍の縮小を認めた

病理組織学検査：生検結果はPoorly differentiated adenocarcinoma（por2）であり，免疫組織学的染色ではHER2陰性の AFP 陽性細胞を認めた（図３）．

腹部造影 CT 検査：胃体下部に壁肥厚と不整を認める．周囲の脂肪織濃度上昇や明らかな漿膜面の変化はなし．小弯から膵上縁にかけて著明なリンパ節腫大を認め，造影にて内部壊死を認めた．特に11p リンパ節は短径37mm 大に腫大し，膵浸潤の可能性が考えられた．明らかな遠隔転移はなし（図４a）．

経　　過

初診時診断としてはcT3N2M0，cStageⅢAであり，リンパ節高度浸潤を認めたため術前化学療法の方針と

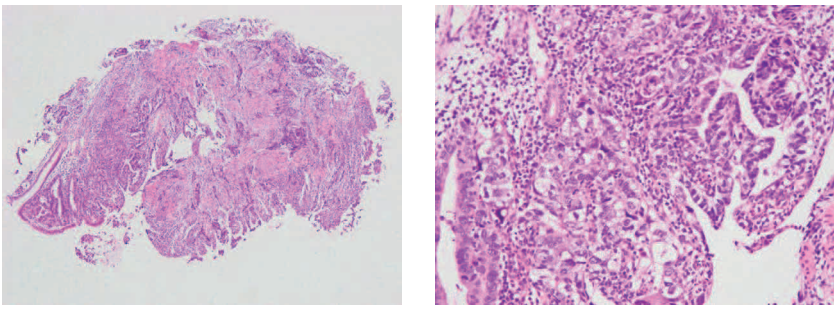

HE染色×10　　HE染色×100

Poorly differentiated adenocarcinoma

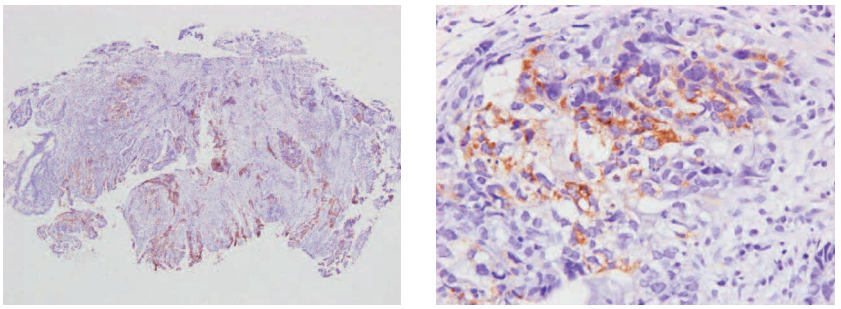

AFP染色×10　　AFP染色×100

図３　術前生検　por2　HER（一）AFP 細胞陽性

a

b

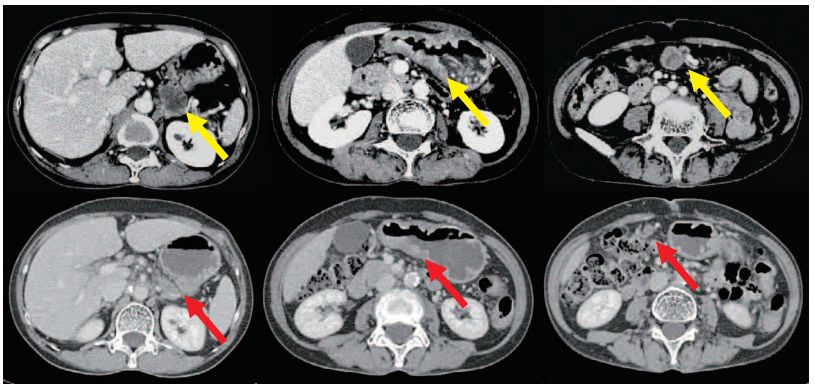

図４　腹部造影 CT

a：遠隔転移はなし．多発リンパ節転移．特に11p は膵浸潤の可能性あり

b：SOX2コース後，原発巣および転移リンパ節の著明な縮小

した．TS-1：100mg/body（day1-14），L-OHP：130 mg/m^2（day１）のレジメンにて投与を開始した（表２）．２コース終了した時点で血小板は3.5×10^4/μLとCTCAE vol. 4 にて Grade3の低下を認めた．この時点での効果判定の CT 検査では原発巣および転移リンパ節の著明な縮小を認めた（図４b）．上部消化管内視鏡でも潰瘍は縮小し，発赤調の再生上皮を認めた（図２b）．PR と判断し，手術を施行した．腹腔鏡下に観察すると，腹膜播種や肝転移はなし．腹水の貯留もなし．膵浸潤が疑われた11p リンパ節は瘢痕として認めた．腹腔鏡下幽門側胃切除，D2郭清，Billroth Ⅱ再建を行った（図５）．術後合併症なく経過し，第10病日に軽快退院した．病理結果では原発巣は線維化組織に置換され，転移リンパ節はリンパ泡沫細胞に置換され

表２　NAC-SOX 療法

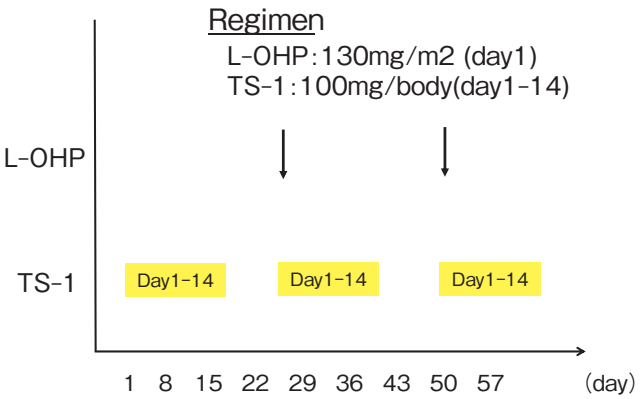

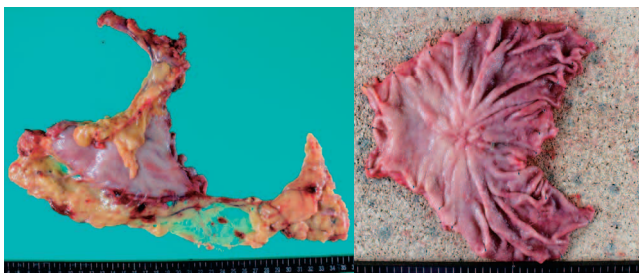

図５　切除標本

ており，腫瘍の消失を認め（図６），組織学的治療効果判定：Grade3と診断した．術後３週間での血液検査では，AFP2.39ng/ml と低下を認めた．現在，術後７か月であり外来にて TS-1：100mg/body 術後補助化学療法を継続している．

考　　察

胃癌の治療は切除可能ならば，切除手術が標準治療であるが，顕微鏡的に切除範囲を越えて転移した癌細胞が，術後に増大，顕在化し再発に至る．補助化学療法は，この取り除くことができなかった癌細胞を死滅させる目的で術前や術後に施行されている．術前化学療法の利点として，予後因子となりうる微小転移に対して早期から化学療法が行えること，術前であるために全身状態が良く，治療コンプラインスが高いことなどが挙げられる．しかし，化学療法に感受性がなかった場合，手術時期を逸してしまう可能性をはらんでいる．本症例は，初診時に高度リンパ節転移と膵浸潤が疑われており，胃切除に加えて膵体尾部・脾合併切除が必要であると考えられた．切除可能ではあるが，微小転移を抑え過大侵襲を避けるために，化学療法を施行し腫瘍の縮小を得てからの手術が有用であると考え術前化学療法の方針とした．現在，切除不能進行胃癌

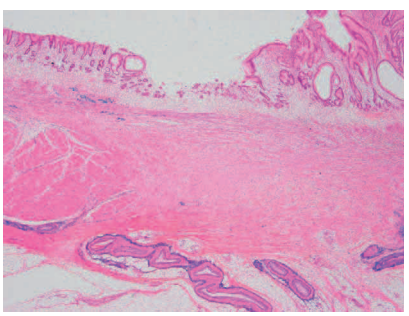

腫瘍部　HE染色×10

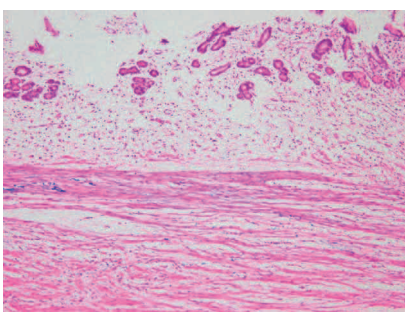

HE染色×100

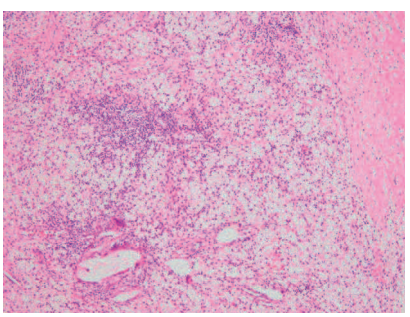

リンパ節
HE染色×100

図６　病理組織学的診断，効果判定　Grade3

に対する一次治療はSP療法が推奨されている[2]が，SP療法に対するSOX療法の非劣性が証明された[3]こともあり，臨床的に投与が簡便なSOX療法を施行した．

一方で，AFP産性胃癌は細胞増殖能や脈管侵襲が強く，一般的に予後不良とされている．漿膜浸潤（75%），リンパ節転移（83%），肝転移（33%）が高率で，５年生存率は22%との報告[4]がある．しかし，近年，化学療法が奏功したとの報告が散見され，その多くはS-１を中心としたレジメンで治療されている．我々が，医学中央雑誌にて「AFP産生胃癌」,「化学療法」のKey wordで検索し得た報告の中で，AFP産生胃癌に対して化学療法を施行し切除に至った例は，吉岡ら[5]，湯浅ら[6]，三松ら[7]のSP療法を施行した報告が多く，SOX療法での奏功例は我々が１例目である．

本症例では，外来にて化学療法を施行し，Grade3の血小板減少は認めたが，他有害事象はなく，患者への負担も軽減でき，良好な全身状態で手術に望めたと考える．化学療法による組織の脆弱化も懸念されたが，手術操作への影響もなく術後合併症なく経過した．また，検索し得る範囲ではSOX療法にて病理学的効果判定にてGrade3が得られた報告はなく非常に貴重な症例であったと考える．今後の課題として，AFP産生胃癌のような進行の早い胃癌に対しては化学療法が奏功しない場合，手術時期を逸する可能性もある．今回は化学療法が奏功し，手術時期を逸することなく切除できたが，一定の見解は得られていないため，患者には治療の選択肢の１つとして術前補助化学療法を提示し，十分なインフォームドコンセントがなされるべきである．

おわりに

今回，我々は高度リンパ節転移を有するAFP産生胃癌に対しNAC-SOX療法にて組織学的治療効果判定にてGrade3が得られた症例を経験したので報告した．今後，進行胃癌に対しての術前化学療法の症例の蓄積と標準治療と比較した有益性の検討が待たれる．

利益相反

本論文に関して，開示すべき利益相反なし．

文　献

1）Sasako M, Sakuramoto S, Katai H, et al：Five-year outcomes of randomized phase Ⅲ trial comparing adjuvant chemotherapy with S-1 versus surgery alone in stage Ⅱ or Ⅲ gastric cancer. J Clin Oncol　2011；29：4387－93

2）日本胃癌学会編「胃癌治療ガイドライン医師用 2014年５月改訂第４版」，東京：金原出版　2014

3）Yamada Y, Higuchi K, Nishikawa K, et al：Phase Ⅲ study comparing oxaliplatin plus S-1 with cisplatin plus S-1 in chemotherapy-naïve patients with advanced gastric cancer. Ann Oncol　2015；26：141－8

4）Adachi Y, Tsuchihashi J, Shiraishi N, et al：AFP-producing gastric carcinoma：multivariate analysis of prognostic factors in 270 patients. Oncology 2003；65：95－101

5）吉岡幹博，井上直也，染田仁，他：S-1/CDDP併用化学療法が奏効し切除し得たAFP産生胃癌の１例．癌と化療　2011；38：105－8

6）湯浅康弘，沖津宏，山村陽子，他：術前化学療法が奏効したAFP産生胃癌の１例．日消外会誌　2008；41：64－9

7）三松謙司，川崎篤史，大井田尚継，他：術前S-1/CDDP併用療法により根治術を施行し得た高度リンパ節転移を伴ったAFP産生胃癌の１例．癌と化療　2007；34：1279－82

A case of AFP-producing gastric cancer with advanced lymph node metastasis with a pathological complete response to neoadjuvant chemotherapy with S-1 and oxaliplatin (SOX)

Taihei TAKEUCHI, Hiroshi OKITSU, Hisashi ISHIKURA, Taeko KAWANAKA,
Yasuhiro YUASA, Yoko HAMADA, Atsushi TOMIBAYASHI, Satoshi FUJIWARA,
Shunsuke KURAMOTO, Hiroshi EDAGAWA, Ryotaro TANI, Osamu MORI,
Yuta MATSUO, Takao TSUNEKI

Division of Surgery, Tokushima Red Cross Hospital

Combination chemotherapy with S-1 and oxaliplatin (SOX) is as effective as SP treatment. Because it has fewer side effects, and hydration is not required, it is more feasible and safer than SP treatment. In addition, patients with α-fetoprotein (AFP)-producing gastric cancer usually have a short survival time due to frequent hepatic and lymph node metastases. We describe an AFP-producing gastric cancer case with advanced lymph node metastasis who obtained a pathological complete response to neoadjuvant chemotherapy (NAC) with SOX. A 67-year-old woman with abdominal and back pain was referred to our hospital, and was diagnosed with type 3 advanced gastric cancer with lymph node metastasis. The 11p lymph node suggested invasion of the pancreas. It was considered to be an AFP-producing gastric cancer because of abnormally elevated serum AFP. NAC with SOX treatment was administered. After 2 courses of chemotherapy, the primary lesion and lymph nodes showed marked reductions on CT scan and gastric fiberoscopy, such that distal gastrectomy with D2 lymph node dissection was performed. Pathologically, no viable cancer cells were evident in the primary lesion or the lymph nodes. The pathological response to NAC was judged to be Grade 3. After 3 weeks, serum AFP decreased from a preoperative level of 1,232.25 ng/ml to 2.39 ng/ml. No definitive treatment for AFP-producing gastric cancer has yet been established, and this issue remains a topic of discussion. We report this case with a review of the relevant literature.

Key words: α-Fetoprotein (AFP)-producing gastric cancer, Advanced lymph node metastasis, Neoadjuvant chemotherapy (NAC) with SOX

Tokushima Red Cross Hospital Medical Journal 22: 78－83, 2017