

花岡 真実¹⁾ 佐藤 浩一¹⁾ 宮本 千暁¹⁾ 桑山 泰治²⁾ 仁木 均³⁾
西山 徹⁴⁾ 三宅 一⁴⁾ 松崎 和仁⁴⁾ 石原 学⁴⁾ 松田 拓⁴⁾

- 1) 徳島赤十字病院 血管内治療科
2) 徳島赤十字病院 内科
3) 徳島赤十字病院 神経内科
4) 徳島赤十字病院 脳神経外科

要 旨

Marchiafava-Bignami 病 (以下, MBD) はアルコール多飲者に生じ, 脳梁に局限した脱髄・壊死病変をきたす疾患である. 今回我々は46歳の糖尿病を有する大酒家男性で意識障害, 言語障害, 歩行障害で急性発症した MBD の 1 例を経験した. 当初, 低血糖あり, ブドウ糖投与され, その後痙攣発作を生じた. MRI では脳梁膨大部に左右対称性に拡散強調画像 (DWI) で高信号を認め, MBD と診断, ビタミン剤投与にて症状改善した. 急性発症例では脳卒中疑いとして受診することも稀ではなく, 本疾患を認識しておくこと, さらにブドウ糖単独投与にて症状増悪の可能性があることを認識しておくことが重要であると思われた.

キーワード: Marchiafava-Bignami disease (マルキアファヴァ・ビニャミ病), ブドウ糖, 糖尿病

はじめに

Marchiafava-Bignami 病 (以下, MBD) は主にアルコール多飲者に生じ, 脳梁の脱髄壊死を特徴とする疾患である. 今回我々は46歳の糖尿病を有する大酒家男性で意識障害, 言語障害, 歩行障害で急性発症した MBD の 1 例を経験したので文献的考察を加え, 報告する.

症 例

46歳 男性.

主 訴: 意識障害, 言語障害, 歩行障害

既往歴: 38歳 肺炎, 39歳 胆のう炎, 41歳 急性胃腸炎, 糖尿病

家族歴: 特記すべきことなし.

生活歴: 屋外清掃業

嗜好歴: 20年来 1 日あたり日本酒 2 合, ビール 2,000ml 程度の飲酒歴あり.

現病歴: 来院の 2 日前に屋外で長時間作業, 多量飲

酒, 前日は 1 日中睡眠, 受診当日朝より, 発語なく, 歩行不能で同居人により前医受診, 前医にて血糖 65mg/dl でブドウ糖補充後, 当院内科へ救急搬送された.

現 症: 傾眠 (JCS: 10), 何とか名前を言える程度で明らかな麻痺はないが両下肢の自発運動は低下していた. 体温 37.7°C, BP 132/84mmHg, HR 98/min (sinus) であった.

検査所見: 入院時の血液検査では, AST 104IU/L, ALT 37IU/L, γ -GTP 125IU/L, LDH 269IU/L, T-bil 1.5mg/dl と軽度肝機能障害を認め, また CK 4,403IU/L と高値であった.

経 過: 来院後さらに意識レベル低下あり, 両下肢に痙攣を生じた. MR 画像では脳梁膨大部に拡散強調画像 (DWI) で高信号が左右対称に認められ, FLAIR 像ではほぼ等信号 (Fig A, B) を呈しており, 臨床症状, MRI 画像から MBD と診断した. ビタミン補充療法, 抗痙攣剤投与を行い, 症状は次第に改善した. 発症第 7 病日の頭部 MRI で DWI での信号変化は消失, FLAIR, T2 強調画像で淡い高信号を呈し (Fig C, D), MRS では乳酸のピークを認めた (Fig E). 発症 11 日後, 症状緩解し, 独歩退院となった.

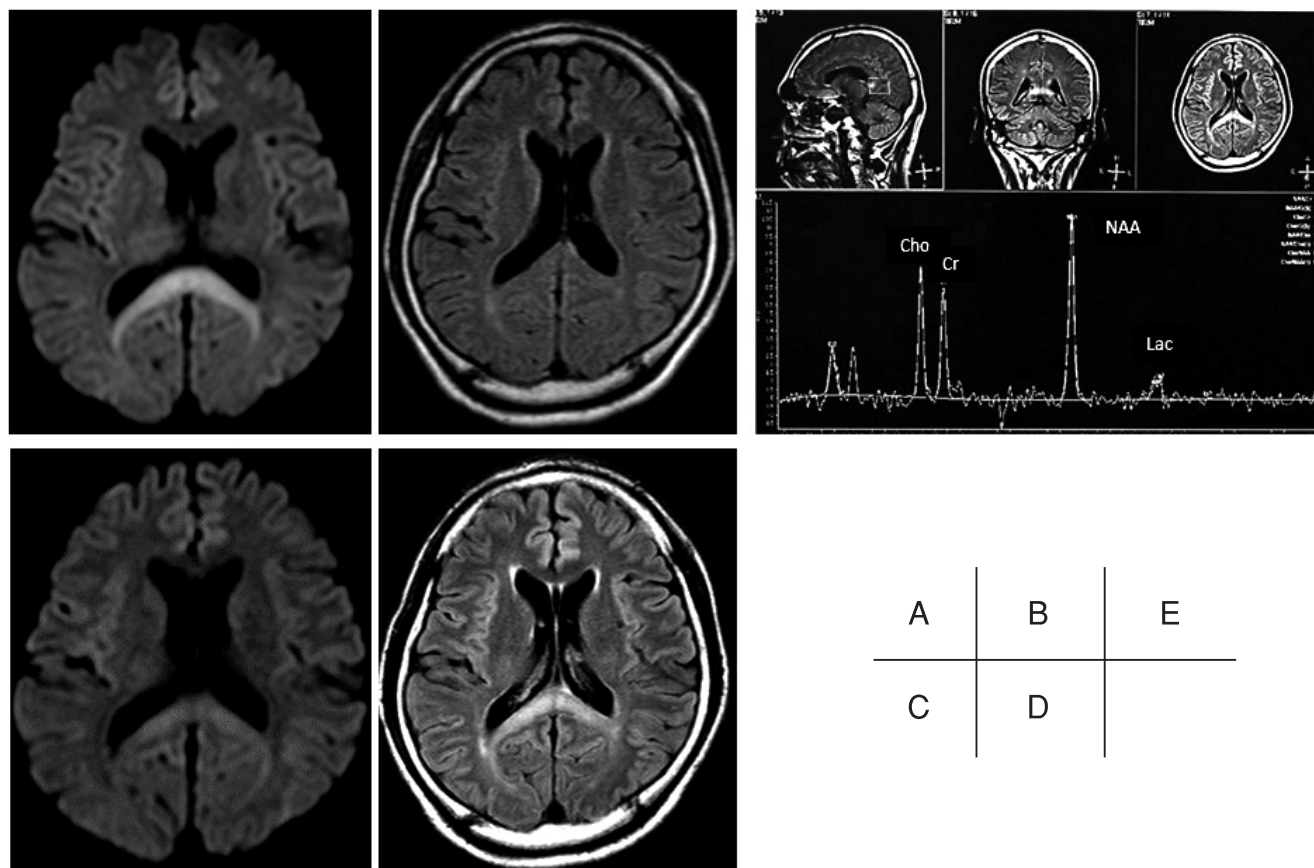


Fig A, B, C, D, E

考 察

MBD は、「アルコールの慢性摂取と栄養不良を背景にした脳梁の脱髄壊死を呈する疾患」¹⁾で、脳梁に左右対称性に DWI, FLAIR 画像で高信号を呈することが知られており²⁾、栄養障害とアルコール過剰摂取によるビタミン B1 や微量元素不足による血管壁の障害を背景に、ピルビン酸の蓄積に伴う局所アシドーシスや血液脳関門の破綻が局所性の浮腫を誘発し、その著しい部位が脱髄壊死に陥り、経過中に血管漏出性の出血を合併し、慢性期には脳梁が委縮するという病態と考えられている³⁾。

治療としては、ほぼ全例でビタミン B1 の補充療法、時に副腎皮質ステロイドの併用の報告があるが、効果は一定していない。また、Heinrich らは神経放射線学的所見と臨床症状および予後との関連性について検討した結果、「A 群：急性期の意識障害が強く、画像

所見では脳梁全体に病変が及ぶ予後不良な群」「B 群：急性期の意識障害がないか軽度で、脳梁の障害が部分的な予後良好な群」に分類した⁴⁾。本例では意識障害を伴い、症状としては当初重症であったが、画像上は膨大部のみに限局しており、ビタミン投与のみで予後は良好であった。

今回、特記すべきは低血糖があり、当初ビタミンの投与なくブドウ糖を投与されたことで症状増悪した可能性がある点である。アルコール多量摂取でのビタミン B1 欠乏状態にブドウ糖投与することでビタミン B1 の急速な消費が起こり、さらに症状増悪した可能性がある。アルコールへの暴露も栄養失調もない糖尿病症例において、MBD 類似の脳梁病変が急性に出現した報告例もあり⁵⁾、糖尿病症例ではより注意が必要と思われる。

本症例のような急性発症例では脳卒中疑いとして受診することも稀ではなく、本疾患を認識しておくこと、さらにブドウ糖単独投与にて症状増悪の可能性がある

ことを認識しておくことが重要であると思われた。

本論文に関連し、開示すべき COI 状態にある企業、組織、団体はいずれもありません。

文 献

- 1) Koeppen AH, Barron KD: Marchiafava-Bignami disease. *Neurology* 1978; 28: 290-4
- 2) 菅野直人, 永井真貴子, 志賀裕正, 他: 拡散強調画像にて病変の経時的变化を確認した Marchiafava-Bignami 病の 1 例. *臨床神経学* 2002; 42: 51-3
- 3) Brion S: Marchiafava-Bignami disease. Vinken PJ, Bruyn GW (eds): *Handbook of clinical Neurology*. North Holland, Amsterdam 1977; 317-29
- 4) Heinrich A, Runge U, Khaw AV: Clinicoradiologic subtypes of Marchiafava-Bignami disease. *J Neurol* 2004; 251: 1050-9
- 5) Suzuki Y, Oishi M, Ogawa K, et al: A patient with Marchiafava-Bignami disease as a complication of diabetes mellitus treated effectively with corticosteroid. *J Clin Neurosci* 2012; 19: 761-2

A case of Marchiafava-Bignami disease with diabetes mellitus

Mami HANAOKA¹⁾, Koichi SATOH¹⁾, Chiaki MIYAMOTO¹⁾, Yasuharu KUWAYAMA²⁾, Hitoshi NIKI³⁾, Akira NISHIYAMA⁴⁾, Hajimu MIYAKE⁴⁾, Kazuhito MATSUZAKI⁴⁾, Manabu ISHIHARA⁴⁾, Taku MATSUDA⁴⁾

1) Division of Endovascular Surgery, Tokushima Red Cross Hospital

2) Division of Internal Medicine, Tokushima Red Cross Hospital

3) Division of Neurology, Tokushima Red Cross Hospital

4) Division of Neurological Surgery, Tokushima Red Cross Hospital

Marchiafava-Bignami disease (MBD) is a rare neurological disorder of chronic alcoholism characterized by demyelination and necrosis of the corpus callosum. We report the case of a 46-year-old man with diabetes mellitus who presented with sudden-onset disturbance of consciousness, dysarthria, and gait disturbance. Initial investigation revealed hypoglycemia, so he was administered glucose. Subsequently the patient developed seizures. Diffusion-weighted image (DWI) revealed hyperintense change in the splenium of the corpus callosum. We diagnosed MBD and administered vitamins. All of his symptoms gradually improved. Due to the rare nature of acute onset MBD, its symptoms often result in a suspicion of stroke. It is important to be aware of MBD, and, further, consider the possibility of symptom exacerbation through the administration of glucose alone.

Key words: Marchiafava-Bignami disease, glucose, diabetes mellitus

Tokushima Red Cross Hospital Medical Journal 21:85-87, 2016
