症例報告

原発性虫垂腺癌の１例

浜松赤十字病院　外科
大住幸司，奥田康一，西脇　眞，龍村俊樹，清野徳彦，福本和彦，安藤幸史

要　旨

今回，われわれは比較的稀な虫垂腺癌の１例を経験したので報告する．症例は66歳男性．右下腹部痛を主訴に当院受診した．諸検査で急性虫垂炎，腹腔内膿瘍の診断で緊急手術施行した．手術所見は虫垂癌が後腹膜に浸潤，穿孔し，多数の腹膜播種巣を認めた．横行結腸が早晩狭窄することが予想されたため，回盲部切除術（Ｄ１），横行結腸切除術施行した．病理組織学的検索では結腸型虫垂腺癌であった．現在外来にて術後補助療法施行中である．

Key words

虫垂癌，腺癌，腹膜播種

Ⅰ．緒　　言

原発性虫垂腺癌は比較的稀な疾患であり，虫垂炎として手術施行され，術後に虫垂癌と診断されることが多い．今回われわれは，急性虫垂炎，腹腔内膿瘍の診断で緊急手術施行し，術中虫垂癌と診断された１例を経験したので若干の文献的考察を加え報告する．

Ⅱ．症　　例

症例：66歳，男性．
主訴：右下腹部～右鼠径部痛
家族歴：特記すべきことなし．
既往歴：腎結石，胃潰瘍．
現病歴：平成14年６月８日より右下腹部痛を自覚し，症状の悪化認め，６月11日近医受診した．白血球8400／μl で内服にて経過観察となった．６月15日症状の改善なく，白血球12,000／μl と上昇し当院紹介受診となった．
入院時現症：右下腹部から右鼠径部にかけて筋性防御を認めた．身長173.7cm，体重53kg，体温37.0℃，血圧148／90mmHg，脈拍110／分整．
入院時検査所見：血液生化学検査では CRP が14.8と異常高値を示したが，他に異常所見認めなかった．
腹部 CT 検査：回盲部から骨盤腔内にかけて膿瘍を認めた．虫垂は腫大し，根部付近では腫瘍様に見える部分もあるが明確ではなかった（図１ａ，ｂ，ｃ）．
腹部超音波検査：径２cm に腫大した虫垂と腹腔

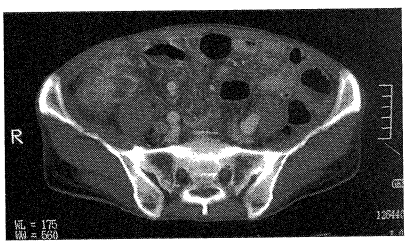

図１ａ

図１ｂ

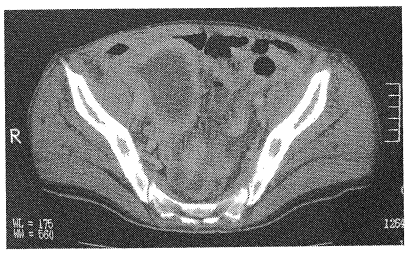

図１ｃ

図１ａ，ｂ，ｃ　入院時腹部 CT 検査：回盲部から骨盤腔内に多量の膿を認め，虫垂の腫大も認めた．

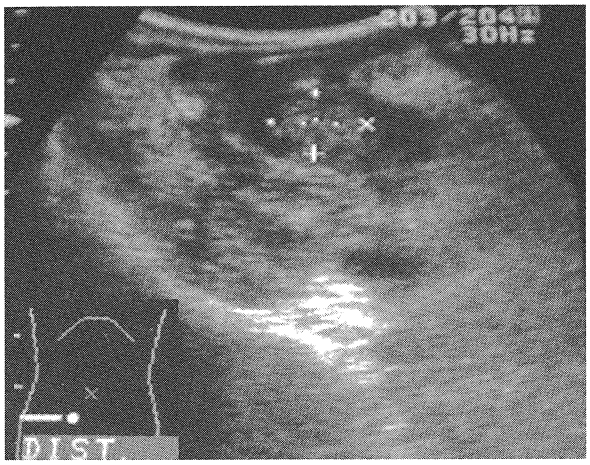

図２ａ

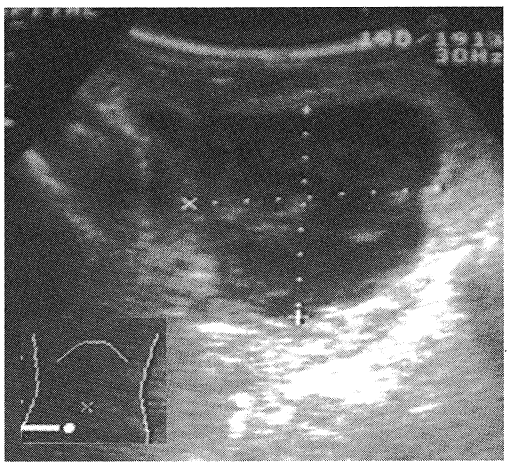

図２ｂ

図２ａ，ｂ　入院時腹部超音波検査：径２㎝に腫大した虫垂を認め，骨盤腔内には多量の膿を認めた．

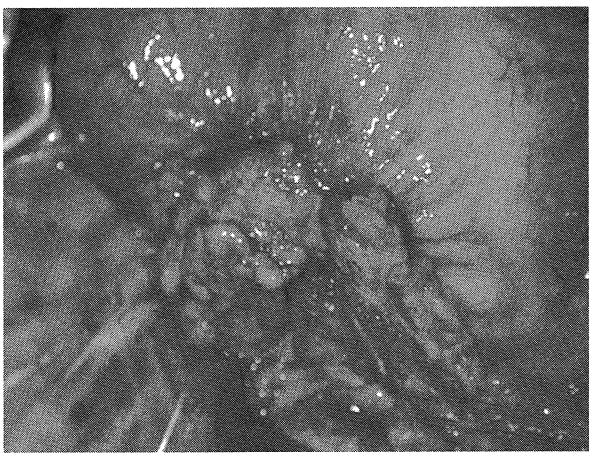

図３　横行結腸壁の腹膜播種巣：横行結腸内腔にまで浸潤しており，軽度の狭窄を認めた．

内膿瘍を認めた．明らかな腫瘍性病変は認めなかった（図２ａ，ｂ）．

以上より急性虫垂炎穿孔による腹腔内膿瘍，虫垂腫瘍も否定できないと診断し，同日緊急手術施行した．

手術所見：骨盤腔内に大量の膿と回盲部に固い腫瘤を認めた．回盲部の腫瘤は虫垂であり，後腹膜に浸潤，穿孔していた．腹腔内を検索したところ．小腸漿膜，間膜に計18箇所の固い小白色結節，横行結腸壁に母指等大の固い白色結節を認めた（図３）．虫垂癌，穿孔性腹膜炎，腹膜播種と診断した．リンパ節腫大認めたが，郭清の意義なしと判断し，回盲部切除術（Ｄ１）施行した．横行結腸への播種巣は横行結腸内腔にまで浸潤しており，今後の狭窄を考慮し，横行結腸部分切除術を追加した．

摘出標本：乳頭状に増殖した腫瘍が虫垂根部に認められた．虫垂を切開したところ，虫垂根部から約１㎝末梢側の背側に穿孔部を認め，穿孔部周囲に辺縁明瞭な周堤を伴った２型腫瘍を認めた（図４ａ，ｂ）．

病理組織学的所見：中～低分化腺癌で，虫垂根部から末梢側約１㎝に穿孔部を認め，深達度はsiであった．Iy(２)，v(１)とリンパ管浸潤，血管浸潤も認めた（図５ａ，ｂ）．リンパ節転移も認められた．

術後経過：術後経過良好で，入院中より，5-FU 750mg静注，レボホリナート375mg点滴静注（２時間)／週による化学療法を２回施行し退院，外来でも継続施行中である．

Ⅲ．考　　察

原発性虫垂癌は比較的まれな疾患であり，本邦報告例では虫垂切除例中0.02～0.84％であり，また大腸癌手術症例中0.5～1.4％である[1]．

虫垂癌は病理組織学的に嚢胞型，結腸型，混合型に分類される[2]．嚢胞型は粘液嚢胞腺癌で，組織学的には高い粘液産生能を有する高分化型乳頭状腺癌である．嚢腫状に拡張した虫垂内に多量の

図４ａ　乳頭状に増殖した腫瘍が虫垂根部に認められた．

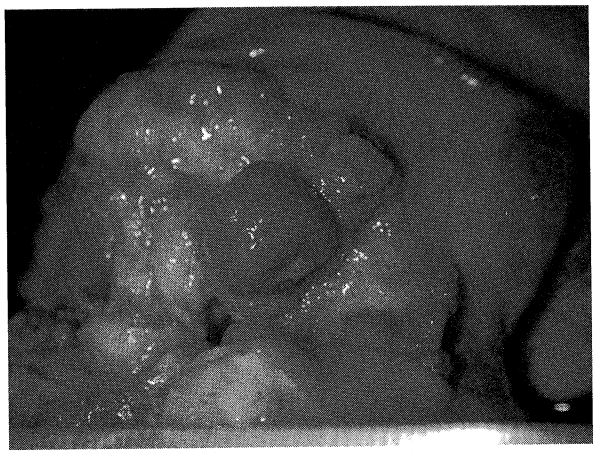

図４ｂ　虫垂根部から約１㎝末梢側の背側に穿孔部を認め，穿孔部周囲に辺縁明瞭な周堤を伴った２型腫瘍を認めた．

図４ａ，ｂ　摘出標本

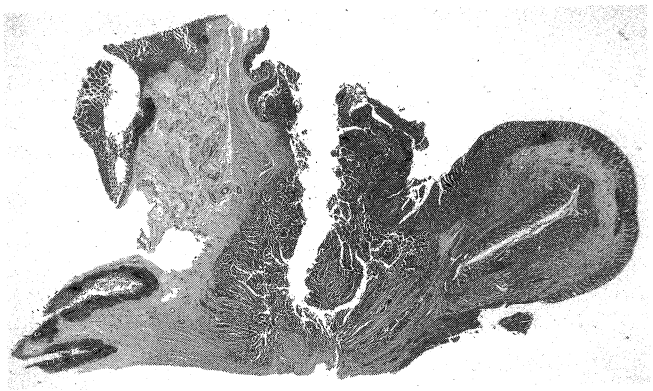

図５ａ　ルーペ像．写真中央部に穿孔を認める．

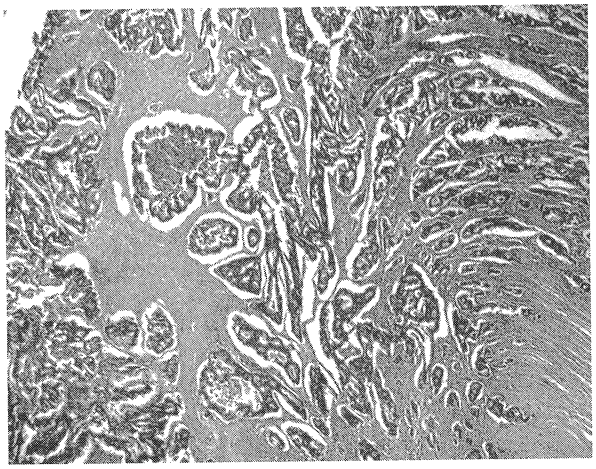

図５ｂ　一部不完全な管状構造を呈する腺癌を認める．

図５ａ，ｂ　病理組織所見

粘液を含み，破裂により腹膜偽粘液腫をきたす．結腸型は腺癌で通常の大腸癌と同様に周辺臓器に浸潤増殖し，リンパ行性，血行性転移を示す．組織学的には比較的低分化なものが多いとされている．混合型は両者の特徴が混在し，どちらとも分類しがたいものである．本症例は，通常の大腸癌と同様に，周囲臓器浸潤，リンパ管浸潤，血管浸潤，固い結節状の腹膜播種を認め結腸型（虫垂腺癌）と診断した．

虫垂癌は特徴的な症状に乏しく，急性虫垂炎，回盲部膿瘍，回盲部腫瘤の診断で手術施行され，術中，術後に虫垂癌と診断されることが多い．早期には症状に乏しく，診断は困難で，発見時にはほとんどが進行癌である．しかし，近年，術前診断し得た症例の報告が散見されるようになってきた[3]．術前診断に有用な検査としては，注腸検査，大腸内視鏡検査，腹部超音波検査，腹部CT検査などがあげられる．注腸検査では盲腸の粘膜腫瘍様の管外性圧排所見が特徴とされている．大腸内視鏡検査では所見について①粘膜下腫瘍様型，②はち巻きひだ型，③隆起型，④側方浸潤型の４型に分類した報告がある[4]．虫垂開口部より腫瘍の

一部が露出している場合には生検が可能であるが，実際に生検で診断し得た症例は31.5％と報告されている[5]．腹部超音波検査，腹部CT検査は本症例でも施行されているが，本症例の様に進行した症例でも炎症所見が強い場合には，診断が非常に困難であると考えられる．

手術術式としては粘膜内にとどまるものは虫垂切除術のみでよいとされているが，粘膜下層以深へ浸潤したものはリンパ節郭清を伴った結腸右半切除術が推奨される．虫垂壁は筋層が薄く，また多数のリンパ小節を持つリンパ組織が発達しており，そのためリンパ管の数は非常に多い．そのことからもリンパ節郭清を伴った結腸右半切除術が妥当と判断される．しかし，術前術中に診断されることは困難であり，また進行癌で発見されることが多いため，虫垂癌が疑われた場合には，リンパ節郭清を伴った結腸右半切除術が必要と考えられる．

虫垂癌の5年生存率はHeskethの報告によると虫垂切除術施行例では20％，結腸右半切除術施行例では63％である[6]．

術後補助化学療法としては，現在のところ統一したプロトコールがなく，われわれは大腸癌に準じ5-FU，レボホリナートによる化学療法を施行している．今後プロトコールの確立が待たれるところである．

Ⅳ．結　　語

手術時，腹膜播種を伴った原発性虫垂腺癌の1例を経験した．虫垂炎様症状を呈する症例に対しては，虫垂癌を念頭に置いた診断，治療が必要であると考えられた．

なお，本論文の要旨は静岡県外科医会第193回集談会（2002年10月5日　浜松市）において発表した．

文　　献

1）川上義昭，馬場正三，萩原裕之ほか．絨毛状発育を内視鏡的に認めた虫垂絨毛癌の1例．胃と腸　1990；25：1227-1230.

2）五十嵐章，井田勝也，神谷隆ほか．術前に診断した早期虫垂癌の1例．日本臨床外科学会雑誌　1998；59：716-719.

3）野本一博，島多勝夫，横山喜一ほか．術前診断しえた原発性早期虫垂腺癌の1例．日本臨床外科学会雑誌　2001；62：167-171.

4）窪田晃治，金子源吾，堀米直人ほか．早期虫垂癌の1例．ENDOSCOPIC FORUM for digestive disease　2000；16：56-60.

5）長谷川久美，植竹宏之，深山泰永ほか．原発性虫垂癌の2例．日本臨床外科医学会雑誌　1996；57：1663-1667.

6）Hesketh KT. The management of primary adenocarcinoma of the vermiform appendix. Gut 1963；4：158-168.