肝外門脈塞栓とCavernous transformationを認めた胃癌の1例

小林久見子　　白石　　好[1)]

静岡赤十字病院　検査部
1)　　同　　外科

要旨：症例は74歳，男性．上腹部のしこりと圧痛，食思不振を主訴に当院外科受診．Computed Tomography（以下CT）で胃前庭部付近の著明な壁腫大と小弯側リンパ節腫大，また門脈本幹の造影欠損を認め，Cavernous transformationを認めた．超音波でも肥厚した胃壁や，内部に充実エコーを伴う拡大した門脈本幹，また肝門部に多数の数珠状管状構造と一致してカラーシグナルが認められた．上部消化管内視鏡検査で胃体上部から前庭部の前壁を占めるように腫瘤を認め，周堤を伴う潰瘍形成あり，3型進行胃癌と診断．手術は希望されず，化学療法の方針となった．

Key words：肝外門脈塞栓，Cavernous transformation，胃癌

Ⅰ．諸　言

Cavernous transformationは，何らかの原因にもとづく肝外門脈系の閉塞や狭窄に伴って形成される求肝性側副血行路と考えられている[1)]．今回我々は，肝外門脈塞栓とCavernous transformationを認めた胃癌の一例を経験したので報告する．

Ⅱ．症　例

患者：74歳男性．

主訴：上腹部のしこりと圧痛，食思不振．

既往歴：23歳虫垂炎（腹膜炎）手術後，腸閉塞．

家族歴：兄 胃癌，姉 胃癌，兄 膵臓癌

生活歴：飲酒なし，喫煙10本/日

現病歴：上腹部のしこりと圧痛，食思不振を主訴に当院外科受診．

入院時現症：身長170cm，体重63kg，血圧107/65mmHg．発熱なし．

来院時検査所見（表1）：末梢血ではRBC277×10^4/μl，Hb7.0g/dlと貧血を認めた．凝固検査はPT88%，APTT32秒と正常範囲内．肝機能，腫瘍マーカーを含めてほかに特記すべき異常所見は認められなかった．

腹部超音波所見：内部に充実エコーを伴う拡大した門脈本幹，また肝門部に多数の数珠状管状構造と一致してカラーシグナルが認められた（図1ABC）．肝実質は均一で，明らかな腫瘤は認めなかった．脾臓の腫大や肝内門脈の拡張は認めない．

腹部CT所見：胃前庭部付近の著明な壁腫大と

表1　来院時検査所見

WBC　7,290 /mm^3	T-Cho 112 mg/dl
RBC　277×10^4 /mm^3	TG　75 mg/dl
Hb　7.0 g/dl	TP　6.5 g/dl
Ht　23.4 %	ALB 3.1 g/dl
Plt　27.2×10^4 /mm^3	BUN 16.3 mg/dl
PT　12.6 %	CRN 0.96 mg/dl
APTT　32 sec	AMY　74 U/l
T-Bil　0.5 mg/dl	GLU　107 mg/dl
D-Bil　0.1 mg/dl	CRP　（－）
AST　27 IU/l	HBsAg　（—）
ALT　10 IU/l	Anti-HCV（—）
LDH　167 IU/l	CEA　2.47 ng/ml
ALP　229 IU/l	CA19-9　4 U/ml
γ-GTP 13 IU/l	CA125　8 U/ml

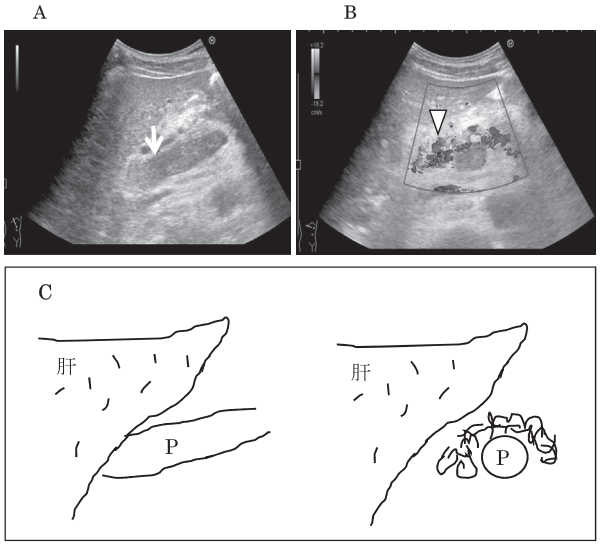

図1　腹部超音波所見
A　左側臥位肋弓下縦走査
B　左側臥位肋弓下横走査
C　シェーマ
内部に充実エコーを伴う拡大した門脈本幹P（⇨）と肝門部に多数の数珠状管状構造と一致してカラーシグナルを認めた（△）

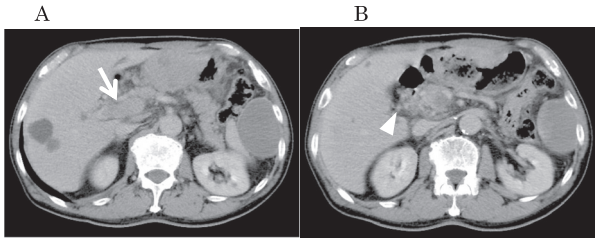

図2　腹部CT所見
門脈内に造影欠損を認め（⇨），肝門部門脈周囲にCavernous transformationを認めた（△）

小弯側リンパ節腫大を認める．胃壁が肝外側区域に一部接しているが，浸潤の有無ははっきりしなかった．また門脈本幹の拡張とCavernous transformationを認め，門脈本幹に造影欠損が認められた（図2AB）．また肝左葉，尾状葉の腫大なく，肝表面は平滑で，肝硬変の所見は認めなかった．

経過：上部消化管内視鏡検査で3型進行胃癌と診断．入院中Hb7.0と高度貧血を認め，RBC4単位輸血．入院中は食事摂取良好であったが，10日後再度貧血の進行を認め，再度RBC2単位輸血施行，腫瘍からの出血は継続していると思われた．翌日退院となり，手術は希望されないため化学療法の方針となった．

Ⅲ．考　察

門　脈　のCavernous transformationは1927年Klempererにより命名され，肝外門脈が何らかの原因により閉塞後，二次的に門脈周囲の血管叢，即ち肝十二指腸間膜，小網などが血管腫様に拡張し，求肝性の側副血行路が形成されたものである．その原因として1）先天性門脈形成異常，2）新生児期の門脈炎（臍炎，敗血症の波及），3）後天性門脈閉塞疾患（悪性腫瘍の門脈浸潤，膵炎の波及，腹部手術，腹部外傷，骨髄線維症などの血液疾患，肝硬変症等），4）原因不明，などが考えられるとされている[2)]．

本症例は，画像診断上胃癌の肝左葉浸潤が疑われており，当初門脈塞栓は腫瘍性が疑われた．腫瘍塞栓の場合は血流を伴うことが多く，画像診断上，血流を伴うか否かが腫瘍塞栓と血栓と鑑別する根拠となるとされており[3)]，今回CTで造影効果が認められなかったことから，血栓と診断された．門脈血栓症を引き起こす原因としては炎症性疾患や肝硬変，感染症，悪性腫瘍などがあるが，原因の特定できない特発性のものもある[4)] と報告されている．

本症例は3年前に健診腹部超音波検査の検査歴があった．その時点で胃の詳細は不明であるが，門脈の異常や拡張は確認されていなかった．

今回超音波Bモード法で内部に充実エコーを伴う拡大した門脈本幹を，カラードプラで門脈のCavernous transformationの血流が明瞭に確認でき，診断に有用であると思われた．

Ⅳ．結　語

今回肝外門脈塞栓と腹部超音波検査のカラードプラにて明瞭に描出できたCavernous transformationを認めた胃癌の1例を経験したので報告する．

文　献

1）白髭　豊，古河隆二，石橋美和ほか．Cavernous transformation of the portal veinと思われる1例．臨床と研究　1990；67（12）：143-146.

2）坂田博美，斉藤孝成，矢崎康幸ほか．肝門部にCavernous transformationを認めた成人型肝外門脈閉塞症の1例．肝臓　1993；34（1）：47-51.
3）沖野哲也，平島浩太郎，田上弘文ほか．肝転移を伴わない大腸癌術後門脈塞栓の1例．日臨外会誌　2006；67（10）：2427-2432.
4）上西崇弘，瀬尾浩之，高台真太郎ほか．急性門脈血栓症の1例．日本腹部救急医学会雑誌　2006；26（7）：901-904.

A Case of Stomach Cancer which Admitted Extrahepatic Part Portal Vein Embolism and Cavernous Transformation

Kobayashi Kumiko,　Shiraishi Kou[1)]

Department of Physiology, Japanese Red Cross Shizuoka Hospital
1）Department of Surgery, Japanese Red Cross Shizuoka Hospital

Abstract : We report a case of stomach cancer which admitted extrahepatic part portal vein embolism and Cavernous transformation. The patient was a 74 years old man. he had a stiffness of the epigastrium, a pressure pain and inappetent. Computed Tomography showed the antrum of stomach maked thickening of the wall, a lymphadenopathy side of gastric lesser curvature, a contrastradiography loss of a vena portalis stemand and cavernous transformation. Ultrasonography showed the vena portalis stem which expanded with a substantial echo in the interior and a color signal was parallel with the tubular structure like a lot of rosaries in the porta hepatis. Upper gastrointestinal tract endoscopy showed a tumor was admitted so that a paries anterior ventriculi in the vestibule part might be occupied from the gastric corpus upper part. It was diagnosed as type 3 progress stomach cancer. He doesn't hope for an operation and was a policy of chemotherapy.

Key words : Extrahepatic part portal vein embolus, Cavernous transformation, Gastric cancer

連絡先：小林久見子；静岡赤十字病院　検査部
〒420-0853　静岡市葵区追手町8-2　TEL(054)254-4311