症例報告

直腸癌術後20年間の経過中に発生した異時性3重複癌の一例

浜松赤十字病院　外科
神藤　修，西脇　眞，奥田康一，清野徳彦，木全　大，古賀　崇，岡林剛史，安藤幸史

要　旨

症例は70歳の男性で1981年直腸癌に対し腹会陰式直腸切断術を受け，その際輸血を施行された．輸血後C型肝炎の経過観察中，1995年1月に径3cmの肝細胞癌が出現した．

手術適応があったが希望されず，Transcatheter arterial chemoembolization（TACE）を施行した．現在までに計8回のTACEを繰り返しながらも十分な局所治療効果を得ている．2000年2月胃内視鏡検査にて幽門部小弯にⅡa型早期胃癌を認めた．内視鏡的粘膜切除術（EMR）にて切除し深達度はmであった．直腸癌術後の長期にわたる経過観察中に発生した重複癌に対しそれぞれに治療効果を認めた．

Key words

異時性重複癌，肝動脈塞栓術，Quality of life

緒　言

直腸癌術後20年の経過中に発生した肝細胞癌，早期胃癌の異時性3重複癌の1例につき若干の文献的考察を加え報告する．

症　例

症例：70歳，男性
家族歴：特記すべきことなし
既往歴：1981年Ra直腸癌に対し腹会陰式直腸切断術．その際輸血を施行された．病理はtubular adenocarcinoma, se, infβ, n(−)であった．
現病歴：直腸癌術後の経過中に輸血後肝炎を発症し，HCV抗体は陽性であった．以降定期的にfollow up中であった．

1993年5月の腹部エコーでは肝S2にcystを認めたが他の占拠性病変は認めなかった．

1995年の腹部エコーで肝S2のcystに加えS8に約3cm大の腫瘍性病変が出現し精査となった．

腹部エコー：肝S8に径3.1×3.3cmの内部均一なhyperechoic massを認めた（図1-a）．

腹部CT：肝右葉S8に3cm弱のplain CTでやや

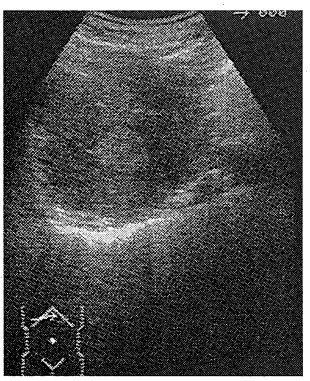

図1−a　US 1995．1
S8
ϕ3.1×3.3cm
hyperechoic mass

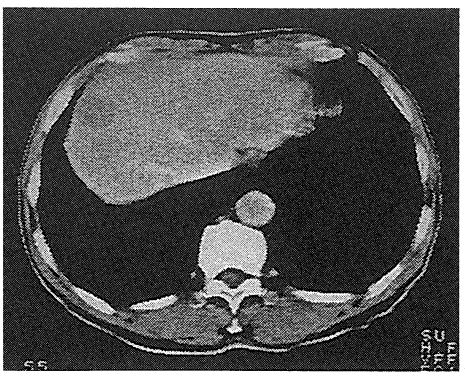

図1−b　CT 1995．1
S8
ϕ3cm　LDA

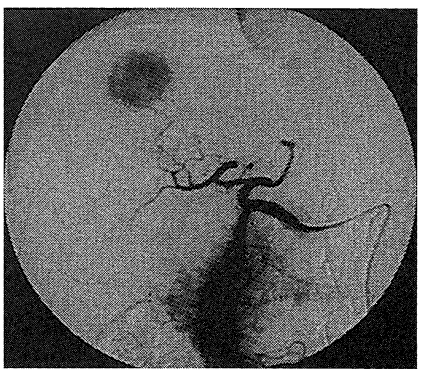

図1−c　血管造影 1995．2
S8
solitaly hypervascular tumor

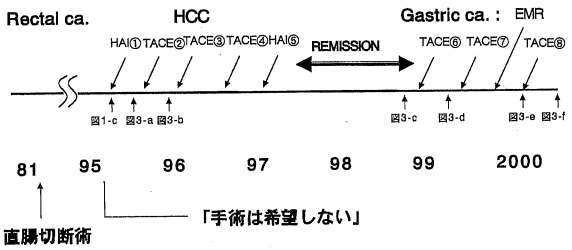

図２　治療経過
経過を通してAFP，PIVKA-2の上昇なし．

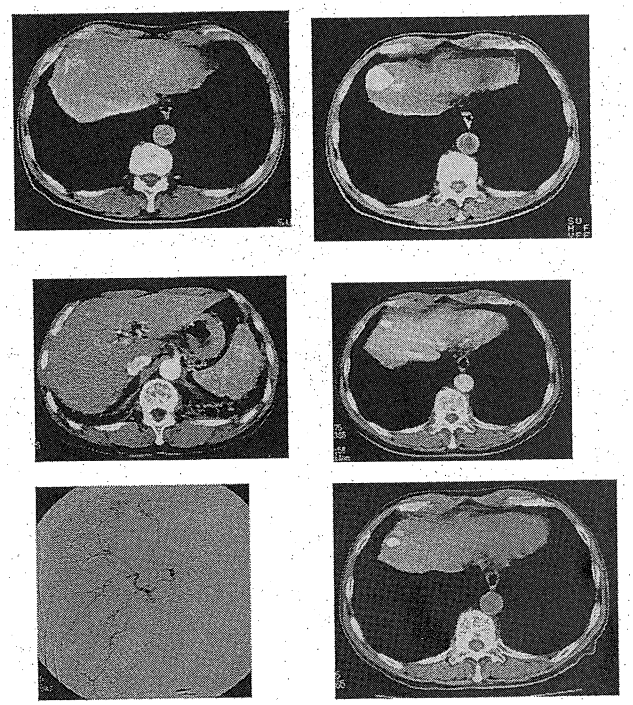

図３

図3-a '95. 5. 13	図3-b '95.12. 9
図3-c '98. 12.11	図3-d '99. 8.14
図3-e 2000. 3. 28	図3-f 2000. 6. 28

high density，造影で肝実質より low density の辺縁が比較的良く染まる腫瘍を認めた（図１-b）．

血管造影：S8に単発性の腫瘍濃染像を認めた（図１-c）．

以上より直腸癌の肝転移ではなく，C型肝炎に起因する肝細胞癌と診断した．治療法の選択に対する Informed consent を行ったところ，手術を希望されず，TACEを選択した．

治療経過：1995年２月の血管造影で，リピオドール10mlで Hepatic artery infusion（HAI）①を施行した．

３ヶ月後の CT ではリピオドールは wash out され同部位に viable tumor を認め（図３-a），TACE を施行することとした．

1995年８月ファルモルビシン30mgとリピオドール２mlと少量のスポンゼルで TACE②を施行した．1995年12月の follow up の CT では図３-bのようにリピオドールは dense に集積を認め治療効果は良好であった．

1995年から1996年の２年間で HAI を２回，TACE を３回施行した．

1997年からは２年間に渡って，新たな vaiable tumor や doughter nodule は認めなかった．

２年後の1998年12月には S4 に hypervascular lesion が出現し，腫瘍の腹側と背側に２個の新たな染まりが出現（図３-c，d）．肝細胞癌の再発として TACE を1999年２月，８月と２回追加した．

経過中にスクリーニングとして定期的に上部消化管内視鏡検査をしていたところ，2000年２月に前庭部小弯にⅡa様病変を認めた（図４-a，b）．

生検にて中分化型管状腺癌，Group Ⅴと診断され，Informed concent の結果，内視鏡的治療を希望され３月２日 EMR 施行した．

前庭部小弯に0-Ⅱa型早期胃癌を認め,腫瘍径は13×11mmであった．

組織型は Tubular adenocarcinoma, moderately differentiated type（tub2），深達度はm．潰瘍性病変は認めなかった．脈管侵襲は無く，margin free で内視鏡的根治度はEAであった（図４-c，d）．

EMR 後に CT を施行したところ，ドーム下に肝細胞癌の再発を認めた．８回目の血管造影をしたところS8に tumor stain は無く，daughter nodule に対してファルモルビシン，リピオドール,少量スポンゼルで TACE を施行し,固有肝動脈より HAI ⑧を施行した（図３-e）．

現在は図３-fのようにS8 tumor，daughter nodule ともにリピオドールが dense に集積しており，外来通院中である．

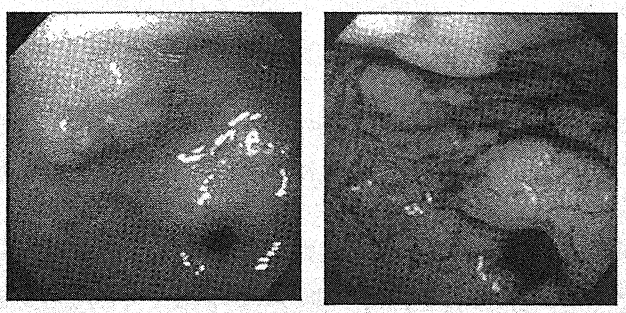

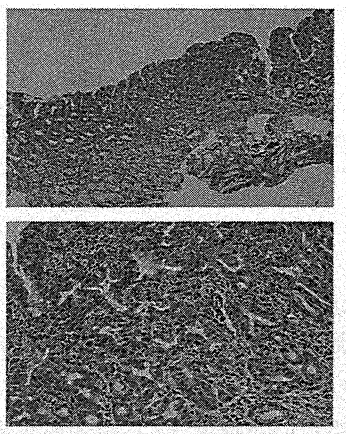

図４　上部消化管内視鏡　2000．3．2
EMR
L, Less, Type 0 IIa, T1 (M) , 13X11mm,
Tubular adenocarcinoma, moderately
differentiated type(tub2), UL(−), ly0, v0,
INF β, LM (−) , VM (−)

図4-a　図4-b　図4-c　図4-d

考　察

重複癌の頻度は，悪性腫瘍剖検例の0.87〜9.3％と言われ[1]男性対女性比は３対２と男性に多いとされている[2]．

第１癌の平均発生年齢は竹内らによると 53.7歳と癌患者全体の63.1歳と比較して有意に低く，後発癌の平均発生年齢64.2歳に約10年先行している．しかし，その発生間隔は20年以上経過してから発生するものと比較的早く６年以内に発生するものの 2つのピークに別れるとされている[3]．

重複癌の部位の内訳は，数としては胃癌が含まれる症例が多い傾向にあるが，大腸癌は他の癌を重複する確率が高いとされている[3]．組み合わせから見ると胃癌と大腸癌，胃癌と食道癌が重複癌としては多い組み合わせである[2]．また，肝細胞癌と他臓器癌としてもやはり胃癌が最多である[4]．消化器癌根治術後の follow up でも他臓器癌の異時性発生を念頭においた厳重な検索により本症例の様に比較的早期の癌を発見し治療効果をあげることが出来ると考えられた．また，治療法の選択にあたっては手術治療が原則と考えられるが，代替治療が存在する場合は本人・家族の意志を尊重し，本人の Quality of life を維持するために，時には非観血的治療を選択することも必要であると思われた．

結　語

異時性３重複癌の１例を経験した．

輸血後肝炎 follow up 中に発見された肝細胞癌に対し TACE 単独で充分な局所治療効果を得た．

20年間の経過中に早期胃癌も発見され EMR を施行した．

癌治療後には異時性癌の発生も念頭においた長期間にわたる follow up が必要であると思われた．

文　献

１）湯浅典博，二村雄次，早川直和ほか．大腸他臓器重複癌の臨床的検討．日本消化器外科学会雑誌　1990；23(10)：2370-2375.

２）中村恭二，相沢幹．組み合わせよりみた重複癌の検討：重複癌1121例の検討．癌の臨床　1972；18(9)662-666.

３）竹内信道，久保章，高橋利通．当施設における重複癌症例の検討．癌の臨床　1992；38(2)：116-120.

４）蒔田富士雄，岩波弘太郎，橋本直樹ほか．肝細胞癌と他臓器癌の重複症例の検討．癌の臨床　2000；46(2)：132-136.

５）津曲幸二，久本寛，中目真彦ほか．胸部食道・胃・右腎同時性３重複癌の１例．癌の臨床

1999；45(13)：1395-1400.
6）由利康一，橋本雅司，上野正紀ほか．30年の経過を有する結腸，直腸，胃，十二指腸乳頭部多発重複癌の1例．手術　1999；53(11)：1715-1718.
7）岡野良彦，前田利道，黄友仁ほか．重複癌症例の検討．日本臨床外科医学会雑誌　1987；48(12)：1984-1991.
8）谷川精一，浜武義征．異時性大腸多発癌の2例：第1癌手術後10年以上経過後に発生した．日本臨床外科医学会雑誌　1991；52(10)：2436-2443.
9）星田有人，池田健次，斎藤聡ほか．高齢者肝細胞癌に対する肝動脈塞栓術の効果，予後に関する検討．日本消化器病学会雑誌　1999；96(2)：142-146.
10）池田健次，熊田博光．肝細胞癌に対する頻回肝動脈塞栓術による3年・5年の長期生存とその諸条件．肝臓　1990；31(2)：235-237.
11）末永昌宏，国場良和，飛永純一ほか．肝細胞癌に対する非観血的治療法：長期生存にむけて，癌治療・今日と明日　1996；18(2)：25-28.