

# 特徴的な皮疹を呈したQ熱の1例

静岡赤十字病院 内 科  
宗 像 奈織野 長 濱 貴 彦

静岡赤十字病院 消化器科  
栄 本 昭 剛

**要旨：**症例は68歳女性。微熱，軽度炎症反応亢進，皮疹を認めた。皮疹は炎症反応亢進時に出現した。半年以上にわたり，微熱，炎症反応亢進が持続し，皮疹を認めたため，慢性リケッチア感染が疑われた。Coxella burnetii に対する血清抗体価，polymerase chain reaction (PCR) 法によりQ熱と診断された。ミノサイクリン投与により症状の改善を認めた。Q熱は異型肺炎など呼吸器感染症において関与が報告されているが，皮疹を呈することは比較的少ない。皮疹よりQ熱が診断された症例は数例であり皮疹に特異的なものはないが，慢性的な発熱を伴い，通常の治療に反応しない皮疹を有する時はQ熱を疑う必要があると考えられた。

**Key words：**Q熱，コクシエラ菌，皮疹，ミノサイクリン

## I. はじめに

Q熱は Rickettsia である Coxella burnetii (C. burnetii) の感染によって起こる人畜共通感染症であり，家畜やペットにおいて高い抗体価保有率を示す。ヒトにおいても異型肺炎やインフルエンザ様症状の患者の血清中より検出されているが<sup>1,2)</sup>，本邦においてQ熱の報告例は少数である。今回我々は，特徴的な皮疹を呈したQ熱の一例を経験したので報告する。

## II. 症 例

症例：68歳，女性

主訴：発熱

既往歴：平成2年I型解離性大動脈瘤にて人工血管置換術施行

家族歴：特記すべきことなし

生活歴：専業主婦，ペット飼育(-)

現病歴：平成11年6月より腰痛にて整形外科受診，貧血とC-reactive protein (CRP) 亢進を指摘されていた。8月24日より嘔気，左上腹部痛が出現し，当院消化器科入院となった。腹部CT (computed tomography) 造影にて脾臓の部分的梗塞が認められ，また入院時より大腿部に紅斑が出現し，イミベネムを投与した。腹痛，発熱，皮疹は徐々に軽快，9月10日退院となった。入院中，発熱の原因を精査

したが胃内視鏡，注腸造影，ガリウムシンチより悪性腫瘍は否定的であり，抗核抗体などの自己抗体は認められなかった。退院後も微熱とCRP 2~3 mg/dl が持続し，CRP 上昇時には四肢に皮疹が出現した。平成12年3月27日，39.4°Cの発熱が出現し，再入院となった。

入院時現症：身長156 cm，体重46.5 kg，意識清明，体温39.4°C，血圧96/61 mmHg，脈拍70/分・整。眼瞼結膜に貧血なし，眼球結膜黄疸なし。表在リンパ節触知せず。体幹・四肢に紅色丘疹が散在性に多発(図1)。圧痛あり，痒感なし。胸部聴診所見上，呼吸音清，心音I・II音正常，Levine II/VIの収縮期雑音を聴取。腹部平坦・軟，肝・脾触知せず，圧痛なし。神経系には異常は認めなかった。

入院時検査成績(表1)：炎症反応亢進，軽度貧血を認めた。

入院時胸部X線写真(図2)：明らかな異常所見は認めなかった。

心エコー検査(図3)：三尖弁閉鎖不全(grade II)を認めたが，疣贅は認められなかった。

入院後経過(図4)：入院後，発熱の原因として細菌性心内膜炎を疑ったが，心エコー検査，眼底所見より否定的であった。血液培養では発熱の起炎菌は認められなかった。セフォゾプラン点滴投与し，解熱傾向であったが炎症反応は持続した。皮疹の拡大がみられ

表1 入院時検査成績

検尿 蛋白(+) 糖(-) 潜血(2+)	凝固検査 PT 12.8秒(78%) APTT 31秒 Fibrinogen 473mg/dl FDP 277mg/dl	生化学検査 TP 7.7g/dl Alb 3.6g/dl ZTT 25.5U TTT 21.5U TB 0.3mg/dl GOT 23IU/l GPT 7IU/l LDH 217IU/l ALP 197IU/l $\gamma$ GTP 15IU/l ChE 5721IU/l AMY 42IU/l Na 142.1mEq/l K 3.8mEq/l Cl 107.4mEq/l	BUN 24.3mg/dl Cr 0.6mg/dl UA 6.2mg/dl TC 122mg/dl TG 128mg/dl BS 99mg/dl CK 73IU/l CRP 9.68mg/dl
末梢血検査 WBC 11730/ $\mu$ l Stabs 8.0% Segs 88.0% Eosino 0.0% Baso 1.0% Lymph 0.0% Mono 2.0% Hb 9.9g/dl Ht 31.7% PLT 25.9 $\times 10^4$ / $\mu$ l	腫瘍マーカー CEA 0.99ng/ml		蛋白分画 ALB 47.7% $\alpha$ 1 2.7% $\alpha$ 2 9.8% $\beta$ 10.1% $\gamma$ 29.7%
ESR 121mm/h	感染症 HBs抗原(-) HCV抗体(-) TPHA(-)		

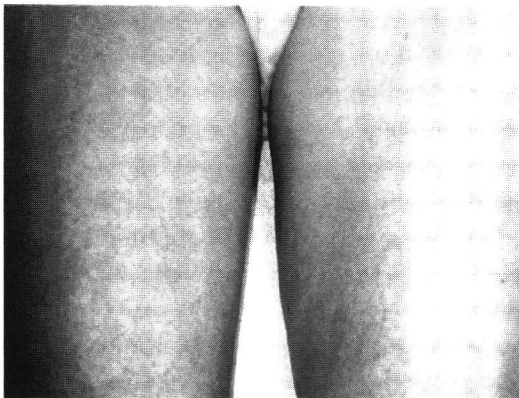


図1 大腿部皮疹

大腿部内側を中心に紅斑が認められ、一部は網状となっている。

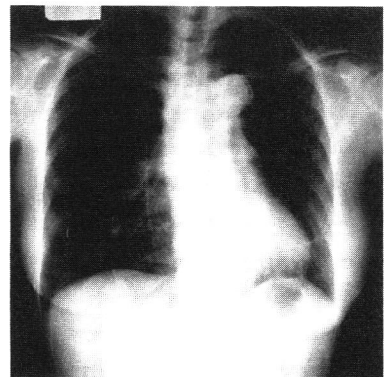


図2 入院時胸部X線写真：明らかな異常所見は認めなかった。

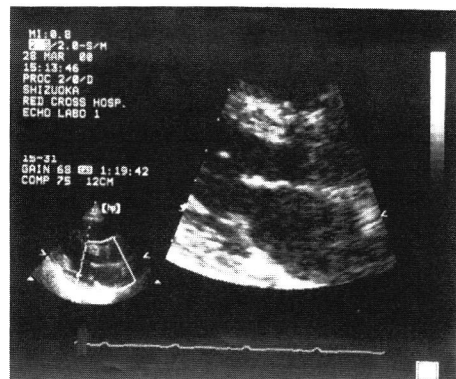
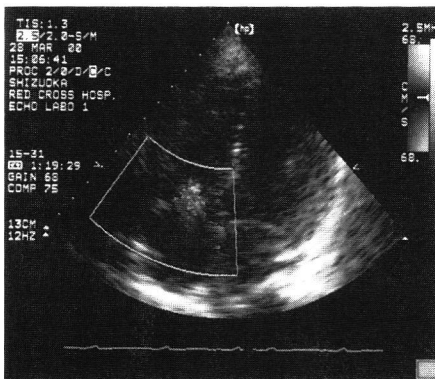


図3 心エコー検査：三尖弁閉鎖不全 (grade II) を認めたが、疣贅は認めなかった。

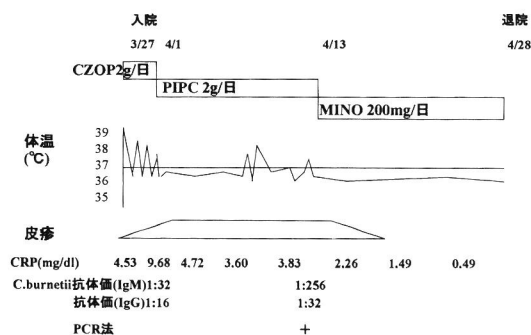


図4 入院後経過

ためピペラシリンへ変更するも炎症反応は改善しなかった。臨床経過および発熱、皮疹より慢性リケッチア感染症を考慮し、*C. burnetii* II相菌に対するペア血清の抗体価(IgM)を測定した。IgM抗体価は1:32から1:256へと4倍以上の有意な増加を認めた。また血清中に polymerase chain reaction (PCR)法で *C. burnetii* 特異的な DNA 断片が確認されたため、Q熱と診断した。ミノサイクリンの点滴投与を開始し、症状の改善がみられた。ミノサイクリン内服へ変更とし、平成12年4月28日退院となった。

### III. 考 察

Q熱は *Rickettsia* である *C. burnetii* の感染によって起こる人畜共通感染症であり、家畜やペットにおいて高い抗体価保有率を示す。ヒトにおいても肺炎やインフルエンザ様症状の患者の血清中より検出されている<sup>1,2)</sup>。欧米では市中肺炎の数%を占め、一般的な原因菌として認識されているが<sup>1)</sup>、Q熱の本邦における報告は少数である。Q熱の症状は多彩であるが、多くのリケッチア症にみられる皮疹の発生頻度は10%と低い。皮疹は非特異的であり、紅斑、紫斑、膨疹、膿疱、水疱、血疱等、様々な皮疹が出現する<sup>3,4)</sup>。

本症例では半年以上にわたり炎症反応亢進、発熱が持続し、また炎症反応亢進時に皮疹の出現が認められたことより慢性リケッチア感染が疑われた。*C. burnetii* II相菌に対するペア血清の抗体価(IgM)は4倍以上の有意な増加を認め、PCR法で血清中に *C. burnetii* 特異的な DNA 断片が確認されたため、Q熱と診断された。治療はテトラサイクリンが第一選択薬であり、ミノサイクリン投与により症状の改善が認められた。感染経路は家畜(ウシ、ヒツジ、ヤギ)、ペット(イヌ、ネコ)であることが多いが、本症例では動物との接触機会はなく、感染経路は不

明であった。

また欧米では、慢性Q熱において人工血管より *C. burnetii* が検出された報告がある<sup>5-9)</sup>。Pierreら<sup>9)</sup>は大動脈瘤・血管置換術を施行した163例において *C. burnetii* 感染を調査し、7例において血清抗体価よりQ熱と診断した。2例においては動脈瘤・移植血管の生検組織よりPCR法で *C. burnetii* の遺伝子が検出された。本症例において上行大動脈置換術の既往があり、人工血管に *C. burnetii* が感染した可能性が考慮された。

皮疹よりQ熱が診断された症例は数例であり、皮疹に特異的なものはみられないが、慢性的な不明熱を伴い、通常の治療に反応しない皮疹を有する症例ではQ熱を疑う必要があると考えられた。

### 文 献

- 1) 宮下修行, 深野浩史, 松島敏春ほか. 高熱で発症したQ熱肺炎の1例. 治療学 2002; 36(2): 81-84.
- 2) Nagaoka H, Akiyama M, Hirai K, et al. Isolation of *Coxiella burnetii* from Children with Influenza-Like Symptoms in Japan. Microbiol Immunol 1996; 40(2): 147-151.
- 3) 松本博子, 安西秀美, 杉枝正明ほか. 多彩な皮疹を生じたQ熱の1例. 日皮会誌 1997; 107(14): 1867-1873.
- 4) 松本博子, 杉浦 丹. 特集/ペットを介する皮膚病 Q熱. Derma 2001; 45: 22-28.
- 5) Maurin M, Raoult D. Q Fever. Clin Microbiol Rev 1999; 12(4): 518-553.
- 6) Raoult D, Tissot-Dupont H, Foucault C, et al. Q Fever 1985-1998 Clinical and epidemiologic features of 1,383 infections. Medicine 2000; 79(2): 109-123.
- 7) Hatchette TF, Marrie TJ. Atypical Manifestations of Chronic Q fever. Clin Infect Dis 2001; 33(8): 1347-51.
- 8) Briuqui P, Dupont HT, Drancourt M, et al. Chronic Q Fever/Ninety- Cases From France, Including 27 Cases Without Endocarditis. Arch Intern Med 1993; 153(5): 642-648.
- 9) Fournier PE, Casalta JP, Piquet P, et al. *Coxiella burnetii* Infection of Aneurysms or Vascular Graft: Report of Seven Cases and Review. Clin Infect Dis 1998; 26(1): 116-121.

## A Case of Q Fever with Characteristic Rash

Naono Munakata, Takahiko Nagahama

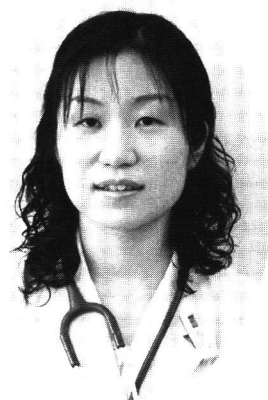Department of Internal Medicine, Shizuoka Red Cross Hospital

Akitaka Eimoto

Department of Gastroenterology, Shizuoka Red Cross Hospital

**Abstract :** We reported a 68-year-old women with mild fever, rash and increased C-reactive protein (CRP). The rash appeared when CRP increased. Because mild fever, rash, and increased CRP continued over six months, chronic infection of *Rickettsia* was suspected. Her paired sera of *Coxiella burnetii* antibodies was positive and *C. burnetii* specific DNA were isolated from her sera by the polymerase chain reaction (PCR) method. We diagnosed her as Q fever, and minocycline was effective. Although Q fever is known to be one of the atypical pneumonia overseas, the incidence of rash is low. Only a few patient have been diagnosed from the rash. We suggested that Q fever should be considered in cases of unspecific rash with fever of unknown.

**Key words :** Q fever, *Coxiella burnetii*, rash, minocycline



---

連絡先：宗像奈織野；静岡赤十字病院 内科

〒420-0853 静岡市追手町8-2 TEL (054)254-4311