

視神経炎を欠くが抗AQP 4抗体陽性より 視神経脊髄炎と診断した一例

雑賀三緒 今井昇 八木宣泰
黒田龍 小西高志 芹澤正博
小張昌宏

静岡赤十字病院 神経内科

要旨：症例は67歳女性。平成13年舌違和感，嚥下障害，右上下肢不全麻痺で発症し，頭部MRIで大脳半球，小脳，頸髄に多発性病巣を認め多発性硬化症と診断された。以降は寛解と増悪を繰り返している。平成21年10月右脇下から臍部周囲の疼痛，左優位に両手の脱力感が出現した。3週間後入院時に，左上肢の軽度の運動麻痺，両下肢の表在覚・深部覚の低下，左上肢の運動失調を認めた。多発性硬化症の急性増悪と判断し，ステロイドパルスを施行後，プレドニゾロン内服治療をおこなった。頸髄MRIは以前認めたC3～5までの非連続性病変を認めるのみで，同部位には造影効果を認めなかった。非連続ながら3椎体以上の病変があるため抗アクアポリン（AQP）4抗体を測定したところ陽性。視神経脊髄炎と診断した。視神経炎を欠くが抗AQP 4抗体陽性より視神経脊髄炎と診断した一例を経験したので報告する。

Key word：視神経脊髄炎,抗アクアポリン4抗体,多発性硬化症

I. はじめに

視神経脊髄炎（neuromyelitis optica；NMO）は主に脊髄と視神経に炎症を繰り返す疾患であり，多発性硬化症（multiple sclerosis；MS）の一病型と考えられてきたが，近年NMOに特異的な抗アクアポリン（aquaporin；AQP）4抗体が発見されMSと異なる病態と考えられるようになった。今回我々は視神経炎を欠くが抗AQP 4抗体よりNMOと診断した一例を経験したので報告する。

II. 症 例

患者：67歳女性

主訴：巧緻運動障害，体幹部の感覚異常

既往歴：子宮筋腫術後，骨粗鬆症

家族歴：特記事項なし

現病歴：平成13年，舌違和感，嚥下障害，右上下肢不全麻痺の症状で発症し，頭部MRIで大脳半球，小脳，頸髄に多発性病巣を認めMSと診断。以降は寛解と増悪を繰り返している。平成21年10月，右脇

下から臍部周囲の搔痒感・疼痛，左優位に両手の脱力感が出現。12日後，左大腿部熱傷を受傷したが同部位の疼痛はなかった。約3週間後，巧緻運動障害（ボタンがかけられない，お金がつかめない）も出現し入院した。

入院時神経学的所見：意識清明。視力低下や視野異常は認めなかった。左上肢に軽度の運動麻痺，両下肢に表在覚・深部覚の低下，左上肢に運動失調を認めた。深部腱反射は両側下肢で亢進，病的反射は陰性であった。

入院時検査所見：

〈末梢血液検査〉WBC 7390 / μ l, Hb 12.8 g/dl, TP 6.8 g/dl, ALB 4.2 g/dl, AST 15 IU/L, ALT 11 IU/L, LDH 159 IU/L, ALP 134 IU/L, BUN 17.4 mg/dl, CRN 0.60 mg/dl, Na 143.3 mEq/L, K 4.4 mEq/L, CL 104.9 mEq/L, CRP 0.23以下 mg/dl, IgG 1412 mg/dl, 抗核抗体, 抗SS-A抗体, 抗SS-B抗体 いずれも陰性

〈髄液検査〉初圧 8 cmH₂O, 細胞数 1 / μ l, 蛋白定量 43 mg/dl, 糖定量 66 mg/dl, IgG 4.8

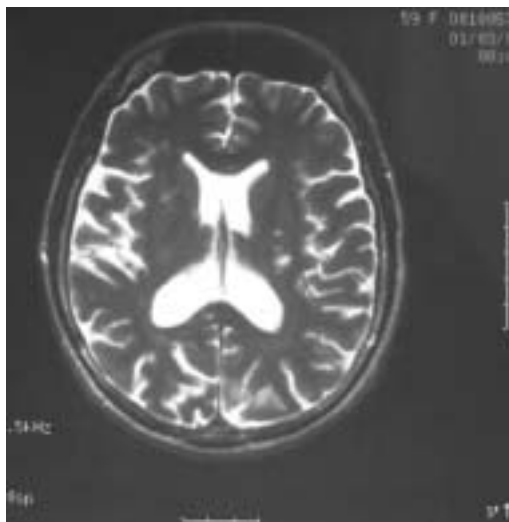


図1 平成13年4月 頭部MRI
左大脳に高信号域を認める。

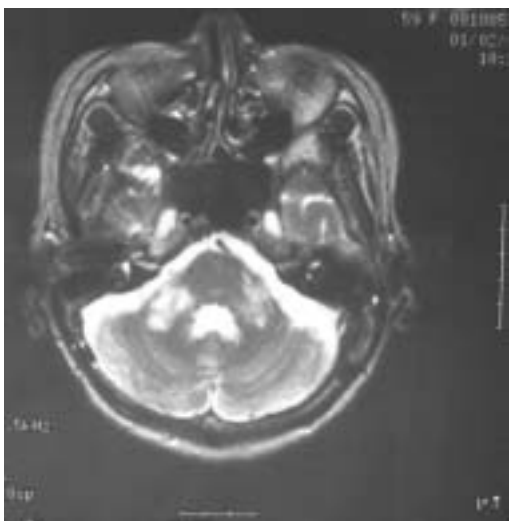


図2 平成13年4月 頭部MRI
両側小脳に高信号域を認める。

mg/dl, ALB 174 mg/l, CL 120 mEq/dl, IgG-index 0.82, ミリ塩基性蛋白45.6 pg/ml

〈平成13年4月 頭部MRI 図1～4〉左大脳, 両側小脳, 左橋から中脳, 視床下部に高信号域あり。

〈平成13年4月 頸髄MRI 図5〉C3～C5まで非連続性に造影効果を認める高信号域あり。

〈平成21年10月 頭部・頸髄MRI〉前回と著変なし

入院後経過: MSの急性増悪と判断し, ステロイド

パルスを施行し, 以降プレドニゾン内服で漸減。痛覚の改善を認めたが, 振動覚・上肢の運動失調障害は著変なかった。脊髄MRIは以前認めた頸髄の非連続性病変を認めるのみで, 同部位には造影効果を認めなかった。非連続ながら3椎体以上の病変であることより抗AQP4抗体を測定したところ陽性でありNMOと診断した。

なお, 両眼のかすみを認めたが, 両側白内障を認め, 中心フリッカー値の低下なく視神経炎の所見は認めなかった。

III. 考 察

NMOの診断基準¹⁾²⁾は, 以下の通りである。1. 視神経脊髄炎, 2. 急性脊髄炎, 3. 以下3項目中, 2つ以上を満たす①脊髄MRI: 3対体以上連続的に広がる脊髄病変, ②脳MRI: PatyのMSの基準を満たさない(Patyの診断基準: T2強調画像で3mm以上の脳病巣が4つ以上, T2強調画像で3mm以上の脳病巣が3つ以上で, そのうち1つ以上は傍側脳室にある), ③抗AQP4抗体が陽性。以上の1～3をすべて満たせばNMOと確定診断できる。

本症例は, 大脳病変で発症し, 視神経炎を欠くが, 脊髄MRIでは3椎体に及ぶ脊髄病変を認め, 抗AQP4抗体陽性であった。抗AQP4抗体陽性例では, 脊髄炎, 視神経炎の一方のみを伴うlimited form of NMOの存在, すなわちNMO早期型が提唱されている。本症例も視神経脊髄炎の診断基準は満たしていないが, limited form of NMOと言える。確定診断されたdefinite form of NMOとlimited form of NMOを比較した研究³⁾において, 2群間では, 年間再発率, 抗AQP抗体陽性頻度, 脊髄MRI所見, 病理所見では差を認めなかった。一方, 罹病期間は前者が 18.6 ± 12.1 年, 後者が $4.84 \pm .5$ と短かく, 治療反応性は, limited form of NMO群で良好であった。definite form of NMO群を後方視的に解析しても病初期では治療反応性良好のため, limited form of NMOはNMO早期型と考えられた。limited form of NMOの治療としては, ステロイドパルス療法と, 血漿交換療法が行われ, 再発予防として低用量ステロイドや免疫抑制薬が用いられるが, limited form of NMOの段階において早期診断と再発予防が重要と考えられる。

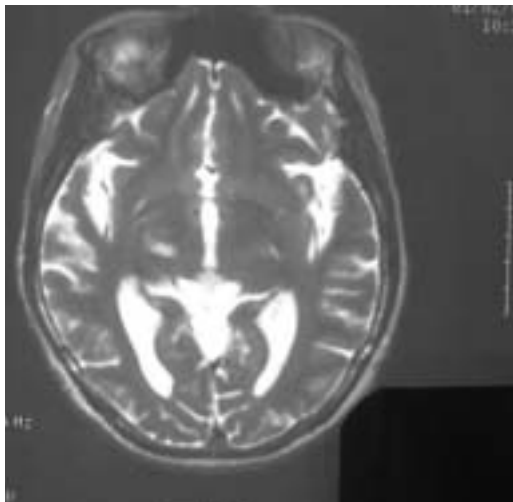
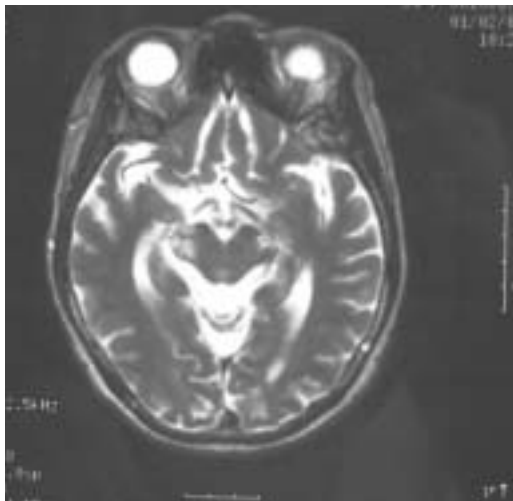


図3, 4 平成13年4月 頭部MRI

左橋から中脳, 視床下部にかけて高信号域を認める.

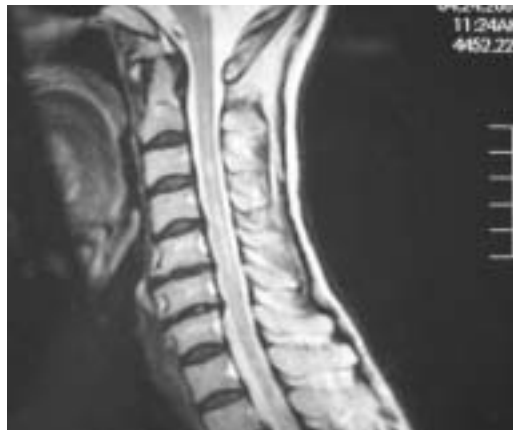

図5 平成13年4月 脊髄MRI

C3~C5まで非連続性に造影効果を認める高信号域を認める.

IV. 結 語

NMOとしては非典型的な症例でも抗AQP4抗体を測定することによりMSと鑑別でき, limited form of NMO として, 早期加療や再発予防が可能となる.

謝辞: 抗AQP4抗体を測定していただきました東北大学神経内科高橋利率先生に深謝します.

文 献

- 1) 高井良樹ほか. 視神経脊髄炎と抗アクアポリン4抗体. 最新医学 2010;65 (6) :1221-1226.
- 2) 中尾雄三ほか. 抗アクアポリン4抗体陽性四神

経脊髄炎. あたらしい眼科 2009;26 (10) :1329-1335.

- 3) 柳川香織ほか. 視神経病変を伴わないlimited form of neuromyelitis opticaの臨床病理学的特長. 神経免疫 2009;17 (1) :149.

A case of neuromyelitis optica without optic neuritis diagnosed by the presence of anti-AQP4 antibody

Mio Saiga, Noboru Imai, Nobuyasu Yagi,
Ryu Kuroda, Takashi Konishi, Masahiro Serizawa,
Masahiro Kobari

Department of Neurology, Japanese Red Cross Shizuoka Hospital

Abstract : A 67-year-old woman presented with unpleasant sensation of tongue, dysphagia and right hemiparesis in 2001. Brain MRI showed multiple lesions in the hemisphere, cerebellum and cervical spine. She was diagnosed as multiple sclerosis. Thereafter, she showed remissions and exacerbations. In October, 2009, she complained pain in her right arm and weakness in her left limbs. Her symptoms were exacerbated and she was hospitalized three weeks later. She was treated with steroid pulse therapy for acute exacerbation, and her symptoms were relieved. MRI demonstrated residual long lesion of cervical spine cord. Although she had no history on neuritis optica, anti-aquaporin(AQP)4 antibody was positive and she was diagnosed as neuromyelitis optica(NMO). Presence of anti-AQP4 antibody may be useful for the diagnosis of atypical cases of NMO.

Key word : neuromyelitis optica, anti-AQP4 antibody, multiple sclerosis



連絡先：雑賀三緒；静岡赤十字病院 神経内科

〒420-0853 静岡市葵区追手町8-2 TEL (054) 254-4311