

腹腔内血管損傷の一例

土井 愛美 古田 晋平 加藤 文彦
 岸田 憲弘 齋藤 賢将 玄 良三
 下島 礼子 新谷 恒弘 宮部 理香
 小林 秀昭 白石 好 稲葉 浩久
 中山 隆盛 森 俊治 磯部 潔

静岡赤十字病院 外科

要旨：症例は80歳代男性。自転車走行中に自動二輪と接触し当院受診。来院時のバイタルは安定、腹部Computer tomography (CT)にて臍前面の局在性血腫を認めた。実質臓器の損傷は認めず保存的加療となった。来院5時間後ショック状態となり腹部CT再検査にて門脈系の出血を疑われた。止血法として開腹止血術を選択した。開腹所見は約2000 mlの腹腔内出血と臍前面・肝十二指腸間膜の血腫を認めた。出血源確認のため血腫除去を行い、門脈系の出血と考えられる静脈性出血を認めた。出血部位を縫合止血し、その他の活動性出血は認めず閉腹した。今回我々は比較的稀な腹腔内血管の単独損傷の一例を経験したため、若干の文献的考察を加え報告する。

Key word：腹腔内出血，腹腔内血管単独損傷，出血性ショック

I. はじめに

外傷に伴う腹腔内出血では時に大量出血となり、緊急止血を要する。腹腔内出血の大半は肝臓や腎臓などの実質臓器であり、血管損傷に伴う大量出血は稀である。また、腹腔内出血でショックに至っている場合、その診断と止血方法の選択の迅速さが問われるが、昨今では画像診断や血管内治療の進歩に伴い、手術以外の診断・止血法が選択されることも増えてきている。今回、われわれは腹腔内血管の単独損傷により出血性ショックをきたしたが、外科的に止血することに成功した一例を経験したため報告する。

II. 症 例

患者 80歳代男性
 主訴 交通外傷
 既往歴 甲状腺癌術後 陳旧性心筋梗塞 心房細動
 内服 バイアスピリン プロプレス ノルバスクOD
 ルブラック ワーフェリン ファモスタジンD
 現病歴 自転車で道路を横断中、右側から来た自動

二輪と接触し受傷。

来院時現象 血圧:100/69 mmHg 体温:36.2℃
 脈拍:60-70回/分 (心房細動) 呼吸数:22回/分
 酸素飽和度:98% (O₂ 10 Lリザーバ[^]) Glasgow coma
 scale:E 3 V 4 M 6 瞳孔:4.0/4.0 mm (対光+ / +)
 身体所見:<頭部>右耳介に外出血と内出血、前額
 部に擦過傷あり <胸部>右前胸部に皮下血腫あり、
 右呼吸音減弱を疑う <腹部>骨盤>平坦・軟 圧
 痛なし <下肢>右大腿後面に径3 cmの挫創・活
 動性出血あり <背部>右背部に皮下血腫あり
 検査所見 WBC 5620/ul RBC 359万/ul Hb
 10.8 g/dl Ht 33.0% PLT 19.6 万/ul PT時間
 42.3秒 PT 19% PT (INR) 3.71 APTT 40秒
 Tbil 0.5 mg/dl AST 45 IU/L ALT 24 IU/L
 LDH 348 IU/L ALP 170 IU/L γ GTP 9IU/L
 CK 161 IU/L TP 5.8 g/dl Alb 3.6 g/dl BUN
 18.1 mg/dl CRN 1.07 mg/dl Na 147.9 mEq/L
 K 3.9 mEq/L CL 105.0 mEq/L BS 147 mg/dl
 <BGA (O₂ 5 Lマスク)> PH 7.454 PO₂ 147.0
 mmHg PCO₂ 42.4 mmHg HCO₃ 29.3 mmol/L
 BE 5.3 mmol/L
 来院時画像所見 Focused assessment with

sonography for trauma (FAST):陰性

胸部X線写真:血気胸なし, 右第9肋骨骨折あり

骨盤X線写真:不安定型骨盤骨折なし

来院時腹部CT所見 腹水少量, 臍頭部の血腫あり.
後腹膜への液体貯留なし (Fig. 1)

来院後経過 来院時診断としては臍頭部血腫および
右大腿挫滅創と頭蓋内出血の疑いであり, 循環動態
が安定していることより, 保存的加療を行う方針と
なった. 抗凝固剤の内服による凝固能の異常を認め
拮抗剤投与した. 来院1時間後, 血圧が100 mmHg以
下となり大量輸液を開始した. 全身管理を行なう目
的で中心静脈カテーテル留置した. 中心静脈カテー
テルから輸液を開始し, 一時循環動態は保たれたが,
徐々に不穏となり酸素飽和度の低下を認め, 挿管施
行. 来院後5時間までに赤血球濃厚液・新鮮凍結血
漿各10単位輸液施行したが, この時点で血圧が80
mmHg未満となった. この際のFASTで, Douglas
窩・肝表面に液体貯留を認め, 再び腹部CT施行.

来院後5時間腹部CT所見 腹水の増量・臍頭部血
腫の増大あり. 後腹膜に血腫出現 (Fig. 2)

上記により, 腹腔内出血の持続による循環動態の不
安定性があると診断し, 開腹止血術施行した.

手術所見 開腹すると腹腔内出血の貯留を認めた.
盲嚢を開放し臍前面の血腫を認めたが明らかな活動
性出血はなく, 血腫除去は行わなかった. また肝十
二指腸間膜に血腫あり, その一部を開放すると活動
性の静脈出血あり, 約2000 mlの新たな出血を認め
た. 圧迫止血の目的でKocherizationし, 出血点の
確認のため血腫の除去を施行した. 肝門部の門脈系
と考えられる静脈から出血を認め, 6-0プロリン・
プレジェットで一期的に縫合した. (Fig. 3) これ
により循環動態の安定を認めたため, 実質臓器の明
らかな損傷がないことを確認し, ドレーン留置の上,
閉腹とした. 損傷静脈の縫合後も肝血流の変化を明
らかに疑う所見はなかった.

術後経過 6日目にドレーン抜去. 再出血や腹部症
状の出現はなく, 経過良好であった. 右大腿部外傷
のリハビリを行い, 術後42日目に退院となった.

III. 考 察

本症例では来院直後はFAST陰性であり循環動態
は安定していたため, 腹部CTで認められた臍頭部
血腫は保存的に経過観察する方針となった. しかし
抗凝固剤の使用により凝固能異常を来しており,

来院後も後腹膜で出血が持続していたと考えられる.
後腹膜内から出血が腹腔内へ出てきたところで圧の
解除により血圧の低下につながったと考えられる.
このため, 来院5時間後に大量輸血に反応しないショ
ック状態となったが, 実質臓器の損傷を伴わない出血
であり初期CTでの診断が困難であった. 状態変化
後にFASTを再施行することで, 腹腔内出血の持続
を診断することに至った. 腹腔内出血の治療法とし
ては保存的加療・intervention radiography・開
腹止血がある. 今回はショック状態であることより
開腹止血術を選択した. また, CTでの明らかな出
血点同定は困難であったが, 臍頭部の血腫・後腹膜
への出血を認めた. 後腹膜は3つのSurgical Zone
に分類される. Zone Iは横隔膜から腹部大動脈腸
骨動脈分岐部までの後腹膜中心の領域, Zone IIは
Zone Iの側方で腎・腎血管, 副腎, 尿管が存在す
る領域, Zone IIIは骨盤内後腹膜である. このうち
Zone Iに外傷を疑われる場合, またZone IIや門脈
肝後面に血腫がある場合には比較的大きな動静脈を
損傷している可能性があるため, 後腹膜の開放を行
い出血源を特定することが推奨される. 今回はCT
でZone Iの血腫の存在が明らかであり, 後腹膜の
開放が妥当であったと考えられた. 開腹止血術を施
行することで出血源が確認され, 血管損傷部位を一
期的に修復することが可能であった. 年齢・全身状
態を考慮し, 術中に損傷血管の詳しい同定は行わな
かったが, 損傷血管は肝十二指腸間膜の頭側で肝に
向かう血管であり, 門脈系の出血が考えられた. 国
内全外傷登録症例20,257例中, 腹腔臓器の損傷を伴
わない腹腔内血管単独損傷は97例と0.5%に満たない.
今回は実質臓器の損傷を伴っておらず, 稀な症例で
あったため報告する.

IV. 結 語

腹腔内血管の単独損傷は比較的稀である. 本例は,
初期対応時には後腹膜に出血が限局され症状が乏し
かったため, 診断が困難であったと考えられる. 開
腹止血術を選択し, 腹腔内損傷血管の止血・救命に
成功した.

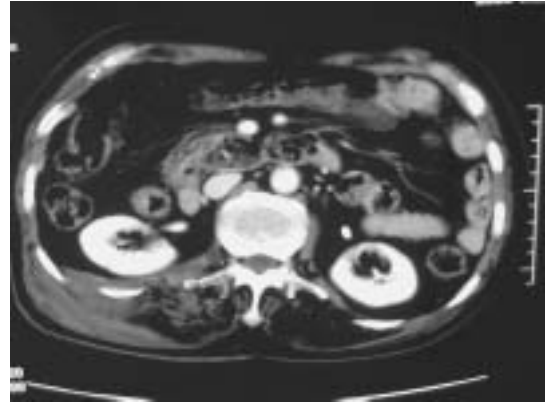
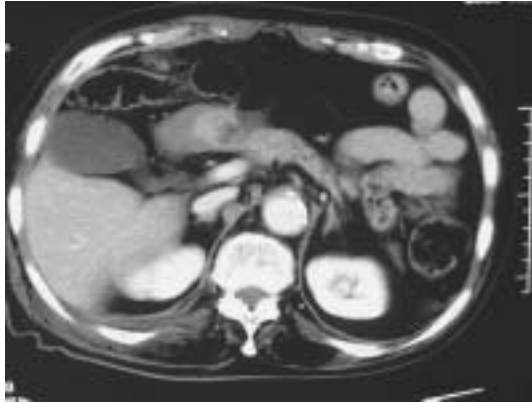

Fig. 1 C T 像 (来院時)

腹水少量，膵頭部の血腫を疑う像あり

後腹膜の液体貯留なし

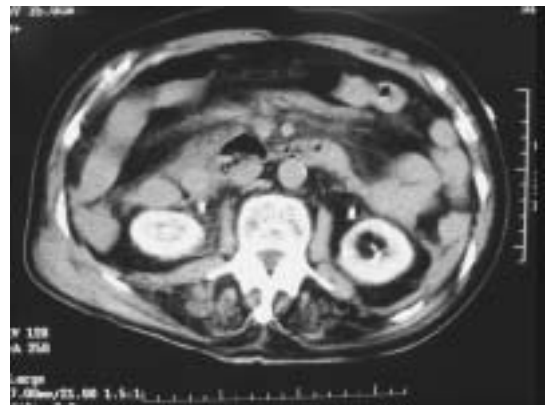
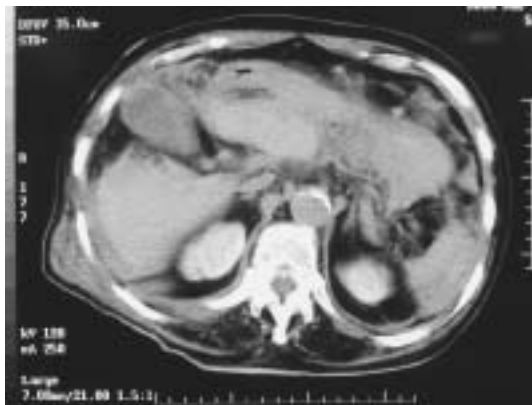
Fig. 2 C T 像 (来院後 5 時間)

腹水の増量・膵頭部血腫の増大あり

後腹膜に血腫出現

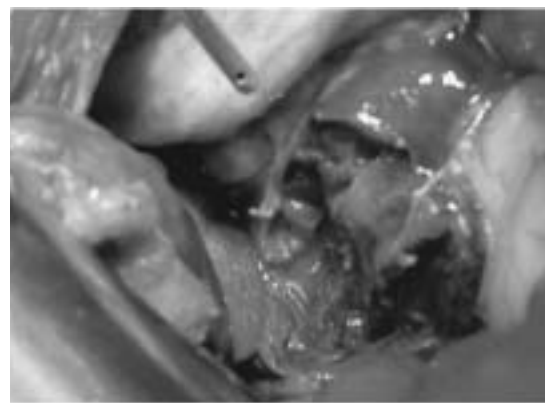
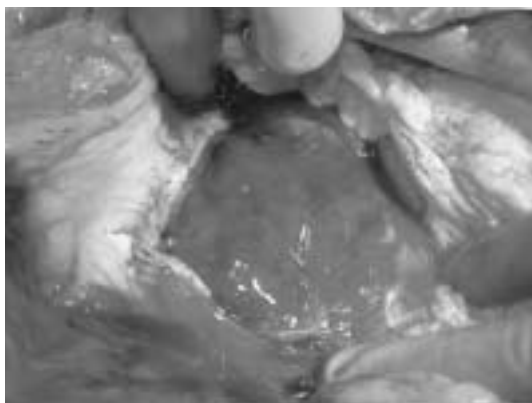


Fig. 3 手術所見

膵臓全面に血腫あり・活動性出血なし

肝十二指腸間膜に血腫・活動性の静脈出血あり

引用文献

1. 藤田 尚 ほか. 腹腔内血管損傷（上腸間膜動・静脈損傷, 腹腔動脈損傷, 門脈損傷）. 手術 2009;63（3）:349-354.
2. 朽方規喜 ほか. 腹部大血管損傷（大動脈, 下大静脈, 腸骨動・静脈）. 手術 2009;63（3）:341-348.

参考文献

1. A.ヒルシュバーグほか. トップナイフ 外傷手術の技・腕・巧み. 東京：医学書院；2006.
2. 葛西 猛 ほか. Damage controlとdeadly triad. 救急医学 2002;26（6）:644-648.

One rare case of intraperitoneal blood vessel damage

Manami Doi, Shimpei Furuta, Fumihiko Kato,
Norihiro Kishida, Katsumasa Saito, Ryozo Gen,
Reiko Shimojima, Tsunehiro Shintani, Rika Miyabe,
Hideaki Kobayashi, Kou Shiraishi, Hirohisa Inaba,
Takamori Nakayama, Shunji Mori, Kiyoshi Isobe

Department of Surgery, Japanese Red Cross Shizuoka Hospital

Abstract : An 80 years old man on the bicycle got hit by a bike. When he come our hospital on the ambulance car, his vital sign was stable. There was localization hematoma before the pancreas on CT. The parenchyma organ was not damaged. 5 hour later, his blood pressure was not over 80 mmHg regardless of large volume blood transfusion. The recheck CT indicated to bleeding of the portal vein. We were performed arresting of bleeding by opening the abdomen. There were 2000 ml bleeding in his abdomen and hematoma before the pancreas and the hepatoduodenal ligament. We eliminated the hematoma. The portal system we thought was rupture, we sutured the vein. We had an experience with relatively-rare case what was interperitoneal vessel rupture without a damage of parenchyma organ, we release a report.

Key word : intraabdominal bleeding, intraperitoneal blood vessel damage, hemorrhagic shock



連絡先：土井愛美；静岡赤十字病院 外科

〒420-0853 静岡市葵区追手町8-2 TEL (054) 254-4311