

腎動脈狭窄症の非侵襲的評価

— 血管超音波検査による検討 —

三木 俊¹⁾ 仁木 寛¹⁾ 速水 淳¹⁾ 村澤 恵美¹⁾
 細川 忍²⁾ 弓場健一郎²⁾ 日浅 芳一²⁾

1) 徳島赤十字病院 検査部

2) 徳島赤十字病院 循環器科

要 旨

腎動脈狭窄症 (renal artery stenosis:RAS) は高血圧症患者の1~6%を占めるとされ、二次性高血圧症の中で最も多い。RASは腎血管性高血圧症の原因となり、虚血性腎症による腎不全を伴い重篤な腎機能障害をもたらす。RASは特徴的な臨床症状を有さないため血管造影以外で発見されるのは困難とされてきたが、近年、腎血管超音波検査、magnetic resonance angiography (MRA)、CT angiography (CTA) などの非侵襲的診断法でも評価可能となった。

腎血管超音波検査は感度・特異度共90~95%程度と高い精度が報告されている。ドプラ法によりMRAやCTAでは得られない血行動態の評価が可能であり、狭窄部位の同定、狭窄度の推定などRASの診断において最も重要な検査法と考えられる。

今回、当施設で高血圧症患者に対して腎血管超音波検査を施行した結果RASの存在を発見できた症例、腎動脈ステント留置後の経過観察において腎血管超音波検査が有用であった症例を報告する。

キーワード：高血圧症、腎動脈狭窄症、腎血管超音波検査、非侵襲的診断法

はじめに

腎動脈狭窄症は起始部に好発する。血管超音波検査で腎動脈起始部を観察することは比較的容易である。描出方法はまず腹部大動脈を短軸像で描出し、カラードプラガイド下で腹腔動脈・上腸間膜動脈・腎動脈起始部の順に描出する。左右腎動脈起始部のパルスドプラ波形を検出し、血流速度・血流波形の評価、左右腎サイズ径の測定、腎実質内の血流波形の評価をする。腎動脈起始部PSV (Peak Systolic Velocity) 180cm/s以上、RAR(Renal Aortic Ratio) Systolic Velocity(Renal

artery)/Systolic Velocity (aorta) 3.1以上、腎実質血流(葉間動脈)のAcceleration Time 0.12s以上を狭窄疑いとした。(表1)

症 例 1

70歳、男性、高血圧・陳旧性心筋梗塞・不安定狭心症・多発性脳梗塞

臨床背景：12年前心筋梗塞の既往があり、4年前より当施設にて加療中である。高血圧を指摘されACE阻害薬、Ca拮抗剤の降圧薬を内服中である。本年、治療抵抗性高血圧のために腎血管超音波検査を施行した。

検査所見：血圧186/100mmHg、血清クレアチニン1.3mg/dl

腎エコー：腎サイズ右12.6×6.8cm 左11.7×6.3cm 腎萎縮(-)、右腎動脈起始部の狭窄率は描出不良。右腎動脈起始部PSV227cm/s・RAR4.5右腎実質血流Acceleration Time 0.19sで右腎動脈起始部狭窄を疑われた。(図1)(図2)

表1 腎動脈狭窄度

| Duplex Criteria | Severity |
|------------------------|---------------|
| PSV<180cm/s, RAR<3.1 | NORMAL |
| PSV>180cm/s, RAR<3.1 | <60% stenosis |
| PSV>180cm/s, RAR>3.1 | >60% stenosis |
| Absence of flow signal | Occcluded |

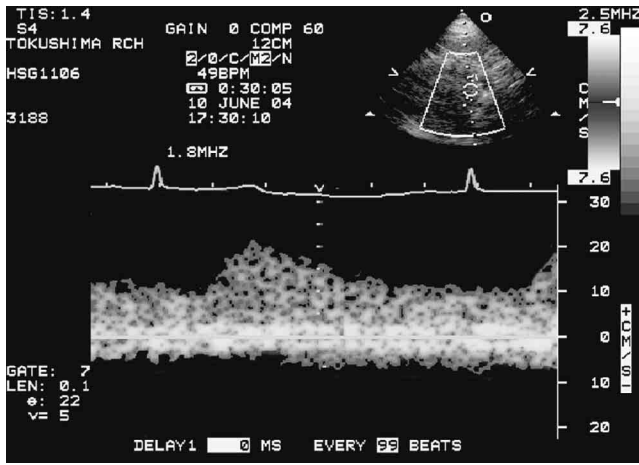


図1 右腎実質動脈血流

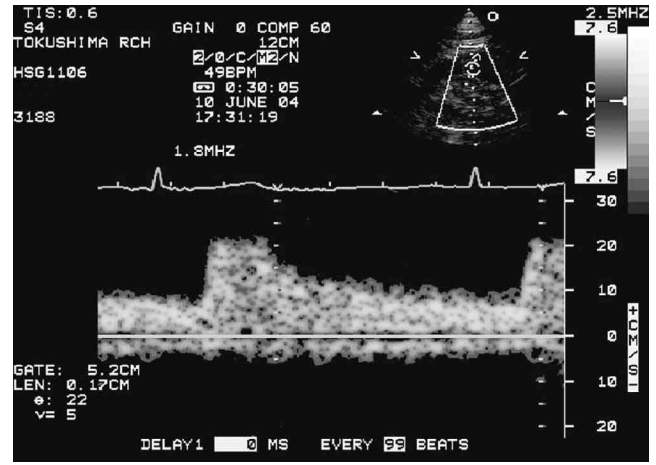


図2 左腎実質動脈血流

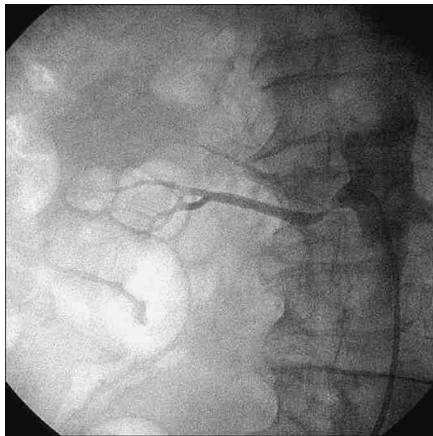


図3 右腎動脈造影

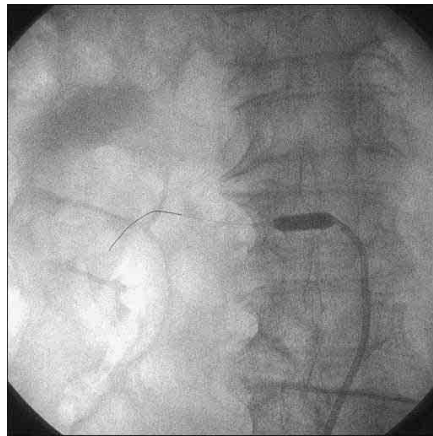


図4 右腎動脈起始部ステント留置

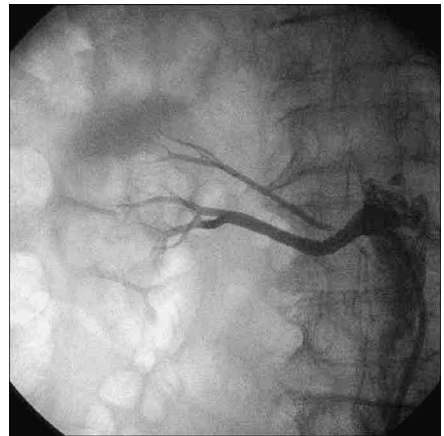

図5 右腎動脈起始部ステント留置後

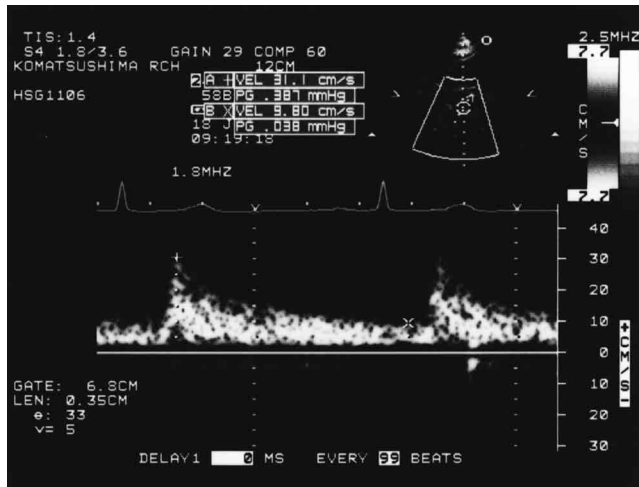


図6 PTA 後右腎動脈実質血流

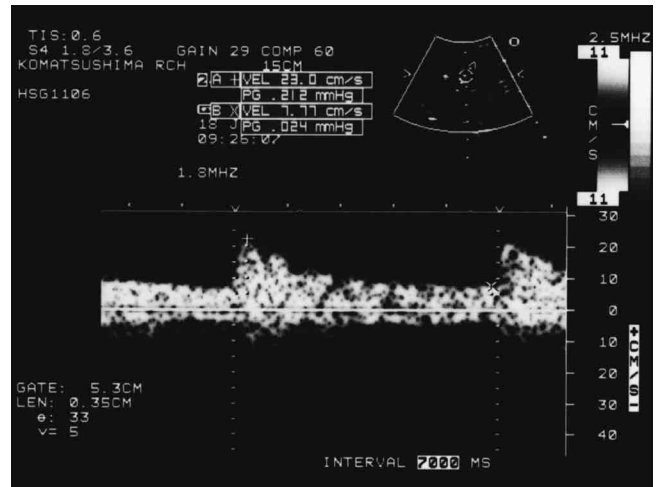


図7 PTA 後左腎動脈実質血流

血管造影：右腎動脈起始部にて90~99%狭窄を認めた。(図3)血管形成術(ステント留置)を施行する。(図4) System 8Fr RDC1 (rt.femoral approach) Ultra soft 5×20mm, palmaz stent 6×15mm (12atm)にて25%まで開存した。(図5)

[PTA後]

臨床経過：血圧104/64mmHg, 血清クレアチニン1.6mg/dlと血圧の改善を認めた。

腎エコー：腎萎縮(-), 右腎動脈起始部(ステント内) PSV 86cm/s・RAR 2.60右腎実質血流 Acceleration Time 0.05s 正常範囲。(図6)(図7)

症 例 2

56歳, 男性, 腎血管性高血圧・下肢閉塞性動脈硬化症・大動脈炎疑い

臨床背景：30歳台より高血圧を診察にて指摘されるが

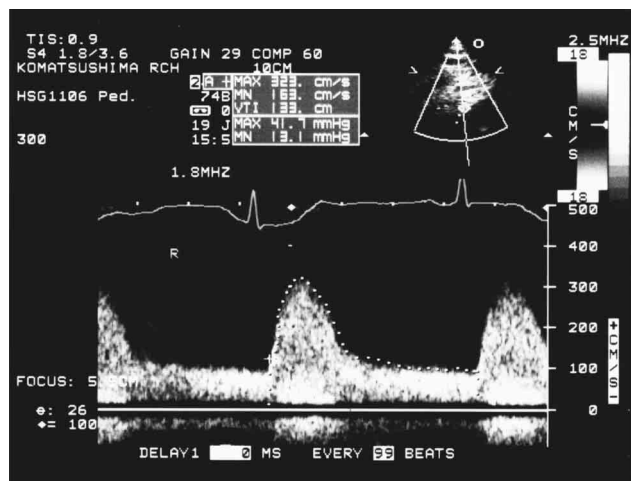


図8 右腎動脈起始部血流波形

放置。10年前より階段・坂道・平地1km歩行にて左下肢痛出現する。昨年, 当施設へ紹介となる。血圧195/140mmHg 血清クレアチニン1.0mg/dl ABI右1.17 左0.87, 血管造影では冠動脈には有意狭窄なし, 両側総腸骨動脈狭窄, 左外腸骨動脈閉塞, 右腎動脈起始部高度狭窄, 左腎動脈起始部中等度狭窄を認めた。また, CTを施行したところ大動脈は全周性に石灰化を伴った狭窄を認めた。大動脈石灰化の状態から大動脈-大腿動脈バイパスと腎動脈の血行再建は困難と判断。右腎動脈起始部高度狭窄に対して血管形成術(ステント留置)を施行し, 一ヶ月後に左外腸骨動脈閉塞の完全閉塞に対して血管形成術(ステント留置)を施行, 更に一ヶ月後に両側総腸骨動脈狭窄に対して血管形成術(ステント留置)を施行した。全ての治療部位は良好に開存し, 血圧150/103mmHg 血清クレアチニン1.0mg/dl ABI右1.01 左0.95と経過良好であった。6ヶ月後の再検査となる。

6ヶ月後検査所見：血圧161/110mmHg 血清クレアチニン1.0mg/dl ABI右1.12 左1.02

腎血管エコー：右腎動脈起始部ステント内 PSV 323cm/s・RAR 4.1と加速血流を認めた。右腎動脈ステント内の高度狭窄と報告。(図8)

血管造影：右腎動脈起始部ステント内にて90%狭窄を認めた。血管形成術を施行し25%まで改善した。(図9)(図10)(図11)

考 察

腎動脈狭窄症は通常無症状で, 治療抵抗性高血圧を有する。今回報告した2症例はともに無症状で合併疾

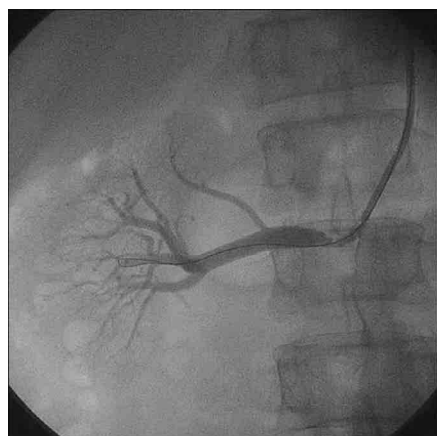

図9 右腎動脈造影

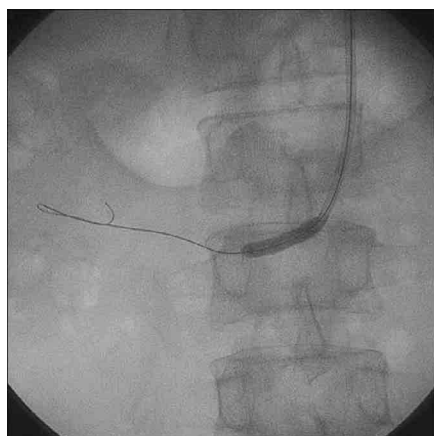


図10 右腎動脈起始部血管形成術

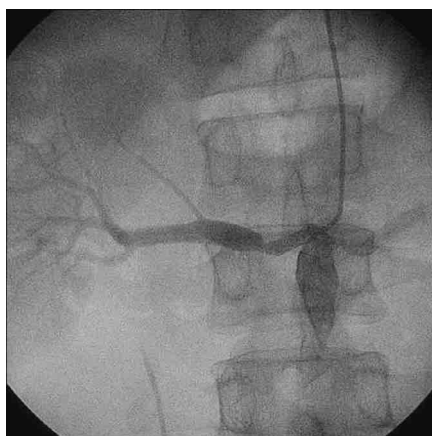


図11 血管形成術後造影

患の治療中に偶然発見された。治療抵抗性高血圧症例のスクリーニング検査として血管エコー検査の有用性を再認識した。

腎動脈狭窄症のスクリーニングを行うためには、高い精度と同時に経済的・時間的な効率性が求められる。MRA や CTA は血管造影に匹敵するほどの画像診断が可能となってきたが、撮影時間だけでなく、再構成の処理に時間と労力がかかる。これに対して血管エコー検査は Learning curve という手技的問題はあるが、高い精度で腎動脈狭窄症を診断でき、経済的にも時間的にも最良な結果が得られ、造影剤を使用することなく繰り返し施行可能である。腎血管超音波検査は腎動脈狭窄症のスクリーニングだけでなく治療法の選択や血行再建の適応決定、治療効果の評価、再狭窄の評価などにも有用であり、腎動脈狭窄症の診断と治療において中心的な役割を担うと考えられる。

結 語

今回、腎動脈狭窄症の診断及び治療後の評価に血管超音波検査が有用であった、2 症例を経験した。今後、血管超音波検査は腎動脈狭窄症のスクリーニング検査として golden standard になると考えられる。

文 献

- 1) Safian RD, Textor SC: Renal-artery stenosis. *N Eng J Med* 344: 431-442, 2001
- 2) Ram CV, Claget GP, Radford LR: Renovascular hypertension. *Semin Nephrol* 15: 152-174, 1995
- 3) O'Neil EA, Hansen KJ, Canzanello VJ et al: Prevalence of ischemic nephropathy in patients with renal insufficiency. *Am Surg* 58: 485-490, 1992
- 4) Appel RG, Bleyer AJ, Reavis S et al: Renovascular disease in older patients beginning renal replacement therapy. *Kidney Int* 48: 171-176, 1995
- 5) Mailloux LU, Napolitano B, Bellucci AG et al: Renal vascular disease causing end-stage renal disease, incidence, clinical correlates, and outcomes: a 20 year clinical experience. *Am J Kidney Dis* 24: 622-629, 1994
- 6) Scoble JE, Maher ER, Hamilton G et al: Atherosclerotic renovascular disease causing renal impairment: a case for treatment. *Clin Nephrol* 31: 119-122, 1989
- 7) Eardley KS, Lipkin GW: Atherosclerotic renal artery stenosis: is it worth diagnosing? *J Hum Hypertens* 13: 217-220, 1999

Noninvasive Evaluation of Renal Artery Stenosis : An Attempt Using Vascular Ultrasonography

Toshi MIKI¹⁾, Hiroshi NIKI¹⁾, Jun HAYAMI¹⁾, Emi MURASAWA¹⁾,
Shinobu HOSOKAWA²⁾, Kenichiro YUBA²⁾, Yoshikazu HIASA²⁾

- 1) Division of Clinical Laboratory, Tokushima Red Cross Hospital
- 2) Division of Cardiology, Tokushima Red Cross Hospital

Renal artery stenosis (RAS) is found in 1-6% of all hypertensive patients. RAS is the most popular cause of secondary hypertension. Renovascular hypertension is caused by RAS. It can be complicated by renal failure due to ischemic nephropathy. Thus, RAS can lead to severe renal dysfunction. Because RAS has no significant clinical symptoms, its detection by methods other than angiography has been considered to be difficult. However, in recent years, evaluation of RAS by noninvasive methods has become possible, using renovascular ultrasonography, magnetic resonance angiography (MRA), CT angiography (CTA), etc.

Renovascular ultrasonography has been reported to be highly accurate, with the sensitivity and specificity being 90-95%. Doppler ultrasound study allows evaluation of hemodynamics although this is not possible with MRA or

CTA. Doppler method thus seems to be the most useful means of diagnosing RAS (i.e., identification of stenosed sites, estimation of the degree of stenosis, etc.).

This paper will report the hypertensive patient with RAS was detected by renovascular ultrasonography and the case in whom renovascular ultrasonography was useful in follow-up after renal artery stent implantation.

Key words: hypertension, renal artery stenosis, renovascular ultrasonography, noninvasive diagnosis

Tokushima Red Cross Hospital Medical Journal 10:116–120, 2005
