

## 心タンポナーデを認めた慢性心嚢炎に対して 胸腔鏡補助下心膜開窓術を施行した1例

西平守道	稲葉浩久	溝田高聖
林祥子	雑賀三緒	大島令子
熱田幸司	下島礼子	新谷恒弘
宮部理香	小林秀昭	中山隆盛
白石好	森俊治	磯部潔

静岡赤十字病院 外科

**要旨：**症例は87歳男性。約2年前に腹部大動脈瘤に対してステントグラフト内挿術を施行し、その後外来にて経過観察されていた。その翌年には心嚢液の貯留を認め、利尿剤の投与を開始するも徐々に心嚢液は増加した。さらに半年後に心嚢液貯留による呼吸苦を認めたため入院となった。心嚢ドレナージを行い、一時的に症状は改善した。しかし細胞診で悪性リンパ腫疑いとなり、心嚢液の再貯留も認めたため診断的治療目的に心膜開窓術を施行した。

**Key word：**心タンポナーデ，慢性心嚢炎，心膜開窓術

### I. はじめに

心タンポナーデは心嚢内に血液や心嚢液といった液体が貯留することにより、心拍動が妨げられショック→心停止へと至る緊急性の高い病態である。

原因としては外傷に伴う急性の経過をたどるものや、炎症の波及、悪性疾患など比較的慢性の経過をたどるものが存在するとされている<sup>1,2)</sup>。本症例は度重なる心嚢液貯留に対して心嚢ドレナージを行ったところ、細胞診で悪性リンパ腫が疑われた。2回穿刺し、排液したが短期間での再貯留を認めた<sup>3)</sup>。悪性リンパ腫が疑われたものの確定診断がつかなかったことから、原因不明の心嚢液貯留に対する対症療法目的に心膜開窓術兼心膜生検を行った1例を経験したので報告する。

### II. 症 例

87歳男性。約2年前に腹部大動脈瘤に対してステントグラフト内挿術を施行。その後は当院循環器内科通院中であった。その翌年のcomputed tomography (CT) で心嚢水貯留を認め、ループ利尿薬が開始となった。しかしその後も心嚢液

は増加傾向であった。その後、約半年で心拡大増悪し、腎機能悪化を認め、精査加療目的に当院循環器内科入院となった。

入院後に心嚢ドレナージを行ったところ、排液は血性で異形リンパ球の存在を認めたため、悪性リンパ腫疑いで血液内科へ依頼となった。骨髄穿刺を行い組織診断を試みるも確定診断はつかなかった。CT上も明らかなリンパ節の腫大は認めておらず、心嚢液のみ徐々に貯留し、呼吸苦も出現したことから、原因不明の心嚢液貯留に対する対症療法目的に心膜開窓術を行う方針となり当院外科へ紹介となった。

#### 1. 既往歴

高血圧に対して内服加療中

#### 2. 家族歴

悪性疾患の家族歴なし

#### 3. 内服薬

ループ利尿薬やARB製剤の内服あり。

#### 4. 嗜好歴

喫煙歴：20本/日（2年前まで約60年間）

飲酒歴：なし

#### 5. 身体所見

眼球結膜：黄疸なし

眼瞼結膜：貧血なし

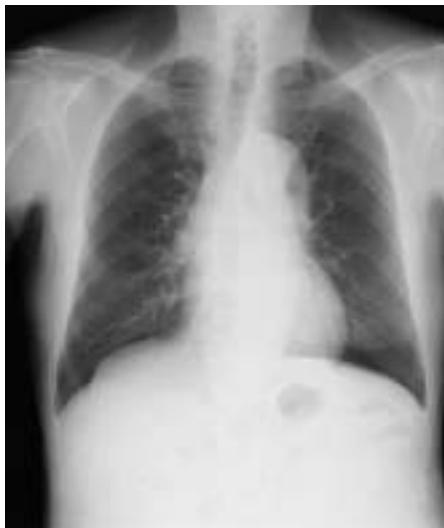

図1 術前X-P  
心胸郭比の拡大を認めている

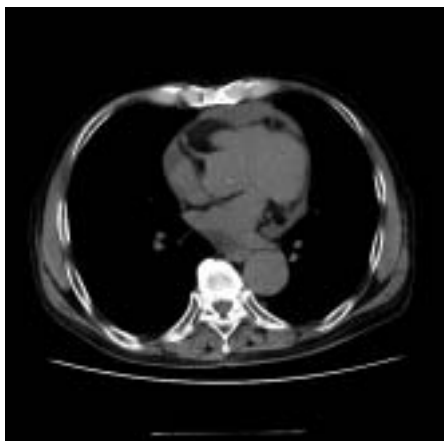


図2 術前胸部CT  
心嚢内には液体の貯留を認めており、  
超音波所見と一致している

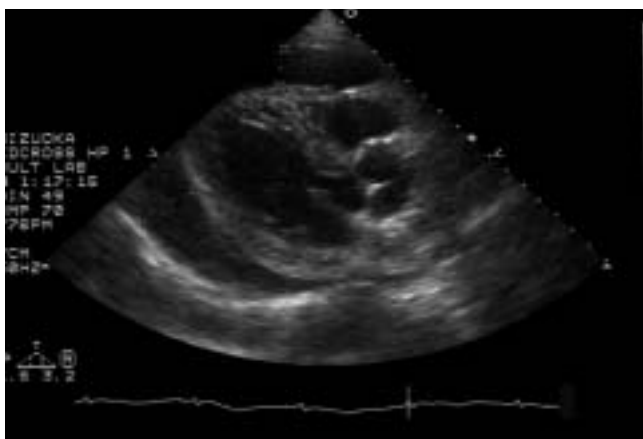


図3 術前心臓超音波  
心嚢内に液体の貯留を認める

咽頭：発赤 (-)

扁桃リンパ節腫脹 (-)

頸部. 腋窩. 鼠径リンパ節腫脹 (-)

胸部：聴診→呼吸音の左右差なし，減弱なし，  
雑音なし，頻呼吸あり，心音S3 (-)，S4 (-)

腹部：平坦，軟，圧痛なし

浮腫：四肢の浮腫 (-)

#### 6. 検査所見

WBC 6920 / $\mu$ l, RBC  $407 \times 10^4 / \mu$ l, Hb 11.3 g/dl, Ht 34.2 %, MCV 84 fl, PLT  $17.8 \times 10^4 / \mu$ l, プロトロンビン時間 11.3 秒, PT (INR) 0.95, APTT 34 秒, 総蛋白6.9 g/dl, アルブミン3.9 g/dl, 総ビリルビン0.7 mg/dl, AST 6 IU/L, ALT 10 IU/L, LDH 193 IU/L, ALP183 IU/L,  $\gamma$ -GTP 19 IU/L, BUN37.7 mg/dl, CRE 1.74 mg/dl, Na 136.1 mEq/L, K 4.3 mEq/L, CL 108.5 mEq/L, CRP0.23 mg/dl, 抗IL-2 R 529 (基準範囲内)

#### 7. 呼吸機能

VC 2.39 L, %VC 81.6%, Gaensler 1 秒率66.4

#### 8. 画像所見

術前胸部レントゲン写真では肺野は明瞭であったが明らかな心拡大 (CTR 68%) を認めた。その他に明らかな胸水貯留は認めなかった (図1)。CTでは心臓周囲の心嚢内に液体貯留を認めており，自覚症状として呼吸苦症状も認めていたことから心タンポナーデの診断となった (図2)。心エコーではEF 77%で弁疾患は認められなかったが，心嚢液貯留 (右室：12 mm, 左室：19 mm) を認めた (図3)。上記の所見に加えて，繰り返す心嚢液貯留であり頻回の心嚢穿刺は高リスクであるとの判断から心膜開窓術施行の方針となった。

#### 9. 手術所見

仰臥位，分離肺換気で手術開始。左第5肋間鎖骨中線のやや内側に約5 cmの小切開をおき，開胸。第7肋間の鎖骨中線上に5 mmポートを挿入しカメラポートとした。開胸部直下に拡張した心膜を認めたため同部位の脂肪織を除去した。心膜を鉗子で把持しつつメッセンで3 cm四方に切開を加えると，血性心嚢液の排出を認めた。可及的に心嚢液を吸引除去し，第7肋間の正中やや外側部か

らアスピレーションキットを挿入し止血確認して手術終了した。術直後のレントゲンが次の通りである（図4）。心陰影の明らかな縮小を認めた。術後経過は良好であり、術後4日目にアスピレーションキットは抜去。術後5日目には循環器内科へ転科。術後9日目に退院となった。術中に提出した心嚢液からは異形リンパ球は認められず、炎症細胞主体であった。また、心膜の組織診断でもリンパ腫や中皮腫の存在は否定され、慢性心嚢炎と診断された。退院後は循環器内科にて経過観察中であるがactivities of daily living (ADL)は著名に改善しており、ゴルフを行っても呼吸苦の出現は認めずに日常生活を送っている。（図5）

### Ⅲ. 考 察

本症例は診断に苦慮し心嚢液の貯留を繰り返す症例について心膜開窓術を行い確定診断を得た。慢性心膜炎の原因は心臓手術後や感染症に伴う炎症の波及、心疾患（特に弁膜疾患）によるものを除くと原因不明なことも度々ある。特徴的な所見としては心膜の繊維製肥厚や心嚢液の貯留といった所見があり、治療法は内科的には利尿剤による水分排泄の促進。外科的には心膜切開が唯一の治療法となる。今症例は悪性疾患を否定できず診断的治療を兼ねた手術を行った。利尿剤投与で改善しない慢性心嚢炎に対し心膜開窓術が著効した1例を経験したため報告する。

### 参考文献

- 1) 田中潤一, 武内克憲, 滝川豊ほか. 難治性の慢性心嚢液貯留に対する胸腔鏡下心膜開窓術の1例. 日臨外会誌 2004; 65 (6):1506-1510.
- 2) 白石武史, 川原克信, 白日高歩. 手術テクニック 心タンポナーデに対する胸腔鏡下心膜開窓術. 日内視鏡外会誌 2000; 5 (4): 368-370.
- 3) 松田秀一, 正村克彦, 北村学ほか. 慢性心タンポナーデに心膜開窓術が著効した1例. 東三医会誌 1996; 18: 19-20.

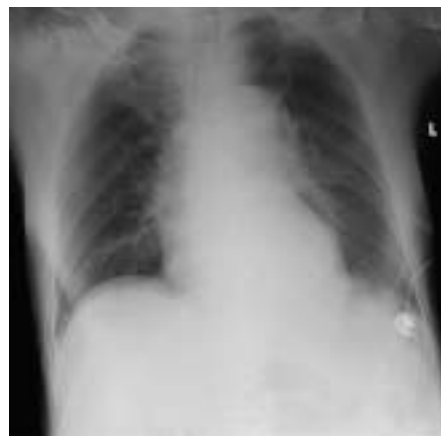

図4 術後X-P

術直後の写真であり、臥位のためやや不鮮明であるが心陰影の軽度縮小を認める

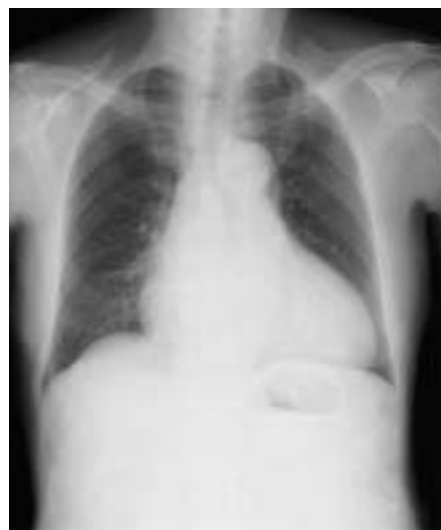

図5 術後外来follow中X-P

心陰影は明瞭になっており、心胸郭比も縮小している

## A case report that we performed video assisted pericardial fenestration for cardiac tamponade due to chronic pericarditis

Morimichi Nishihira, Hirohisa Inaba, Takamasa Mizota, Shoko Hayashi,  
Mio Saiga, Noriko Osima, Koji Atsuta, Reiko Shimojima,  
Tsunehiro Shintani, Rika Miyabe, Hideaki Kobayashi, Takamori Nakayama,  
Kou Shiraishi, Shunji Mori, Kiyoshi Isobe

Department of Surgery, Japanese Red Cross Shizuoka Hospital

**Abstract** : A patient is 87-year-old man. About 2 years ago, he had an operation for abdominal aortic aneurysm, and he was followed up by our hospital. A year after the operation, we found that he had an accumulation of pericardial effusion. He started to take diuretics, but the symptom had been taken a turn for the worse gradually. Finally he was admitted for surgical treatment because he began to complain of dyspnea. We performed pericardial drainage, and the symptom improved temporarily. But the symptom recurred soon. Furthermore cytological study showed some abnormal cells which suggested malignant lymphoma. Therefore we performed pericardial fenestration to diagnose and to cure.

---

連絡先：西平守道；静岡赤十字病院 外科

〒420-0853 静岡市葵区追手町8番2号 TEL (054) 254-4311