

《症例報告》

関節リウマチ治療中に起きた感染性肝嚢胞に対して
塩酸ミノサイクリン注入療法が奏功した一例林 青空¹⁾, 矢山 貴之²⁾, 内藤裕士²⁾, 前田充毅²⁾, 窪田 綾子²⁾, 大家 力矢²⁾,
岩崎 丈紘²⁾, 小島 康司²⁾, 内多 訓久²⁾, 岡崎 三千代²⁾, 有井 薫³⁾

要旨：肝嚢胞は通常無症状で経過し特に治療を要さないが、まれに嚢胞内に感染を伴いその場合は治療対象となる。今回、感染性肝嚢胞に対し塩酸ミノサイクリンを嚢胞内に注入し、嚢胞の縮小を得られた症例を経験したため、文献的な考察を含め報告する。

キーワード：感染性肝嚢胞, 塩酸ミノサイクリン, 関節リウマチ

I. 症例

患者：66歳男性

主訴：発熱, 倦怠感

現病歴：X-3年7月間接リウマチと診断され, 多剤併用にて内服治療を行っていたが, コントロール不良であり, X-1年3月当院内科紹介された。以後はプレドニゾロン5mg, イグラモチド50mg, タクロリムス1mg, トシリズマブ162mgにて経過は良好であった。X年7月外来定期受診日の1週間前に歯科治療を行った後から発熱, 倦怠感が出現していた。定期受診時には血液検査で炎症反応の上昇と, CTにて肝嚢胞の増大を認めたため感染性肝嚢胞と診断され入院となった。

既往歴：関節リウマチ, 高血圧, 脊柱管狭窄症, 総胆管結石性胆管炎(胆摘後), 肝嚢胞

生活歴：喫煙なし, 機会飲酒

理学的所見：身長162.0cm, 体重61.4kg,

BMI 23.3kg/m²

体温: 36.8℃, 脈拍: 87/min, 血圧: 154/83 mmHg, 呼吸回数: 12/min, SpO₂: 97% (室内気)。咽頭に発赤あり, 肝叩打痛軽度あり, その他身体所見は異常なし。

血液検査所見 (Table 1)：好中球優位の白血球増加とCRPの上昇を認め, 1, プロカ

ルシトニン陽性肝胆道系酵素の上昇を認めていた。

CT：肝S8の肝嚢胞はX-1年3月のもの (Fig.1a) と比較すると, 嚢胞の最大径は64mmから90mmと著明な増大を認め, 嚢胞内部のdensity上昇し, 境界もやや不明瞭となっていた (Fig.1b)。造影CTでは肝嚢胞壁の濃染を認めた (Fig.2 a,b,c)。

経過 (Fig.3)：上記の検査所見より感染性肝嚢胞と診断したが, 本患者は関節リウマチ治療による免疫抑制状態を背景として肝嚢胞の感染を起こしており, 関節リウマチ治療薬は休薬することとなった。今後も免疫抑制剤での治療を継続する必要があったため, 抗菌薬治療とともに感染源となる嚢胞の縮小術を行う方針とした。タゾバクタム/ピペラシリンを4.5g × 3/dayで投与を開始するとともに, 経皮経肝の肝嚢胞ドレナージを施行した。穿刺時に

Table 1 入院時の血液検査

【血液一般】		血沈1時間値	18 mm/h	Glu	209 mg/dl
WBC	11,880 /μl	血沈2時間値	41 mm/h	HbA1c	6.0 %
Neu	78.4 %	【生化学】		Na	142 mEq/l
Bas	0.2 %	GOT	76 U/l	K	3.6 mEq/l
Lym	11.9 %	GPT	115 U/l	Cl	106 mEq/l
Mon	9.0 %	LDH	283 U/l	KL-6	543 U/ml
Eos	0.5 %	ALP	609 U/l	RF	50
RBC	537 × 10 ⁴ /μl	γ-GTP	505 U/l	【尿検査】	
Hb	12.3 g/dl	T-Bil	1.0 mg/dl	pH	7.0
Ht	34.8 %	TP	6.1 g/dl	比重	1.015
PLT	19.1 × 10 ⁴ /μl	ALB	3.6 g/dl	糖	(4+)
【凝固】		CPK	31 U/l	ケトン体	(-)
PT	111.2 s	BUN	16.8 mg/dl	潜血	(-)
APTT	24.8 s	CRE	0.91 mg/dl	蛋白	(-)
FDP	7.8 μg/ml	AMY	30 U/l	亜硝酸塩	(-)
		CRP	10.85 mg/dl	白血球反応	(-)
		PCT	0.41 ng/ml		

¹⁾ 高知赤十字病院 初期臨床研修医

²⁾ 〃 消化器内科

³⁾ 〃 糖尿病・腎臓内科

310mlの白色混濁の嚢胞液を排液した。血液培養検査は陰性であったが、嚢胞液の培養から *Serratia marcescens* が検出された。入院後、炎症反応は徐々に沈静化しており、第5病日にセフトリアキソン 1g × 3/day に抗生剤を変更し、MRI及び嚢胞造影で胆管との交通がないことを確認し (Fig.4), 第18病日に塩酸ミノサイクリンを嚢胞内へ投与した。投与時には生理食塩水 30ml に塩酸ミノサイクリン 200mg を希釈し、ドレナージチューブより嚢胞内に投与したが注入時の疼痛が強かったため、塩酸ミ

ノサイクリン 66mg 分を嚢胞内へ投与したところで終了した。処置後特に問題はなく第21病日には退院となり、退院時に抗生剤は塩酸ミノサイクリン 100mg × 2/day の内服に変更し、関節リウマチ治療を再開している。

最大径 90mm あった嚢胞は塩酸ミノサイクリン投与7日後の X 年 8 月に再度撮影した CT で、33mm まで縮小を認めた (Fig.1c)。さらに X + 1 年 3 月の CT で肝嚢胞はほぼ消失していた (Fig.1d)。

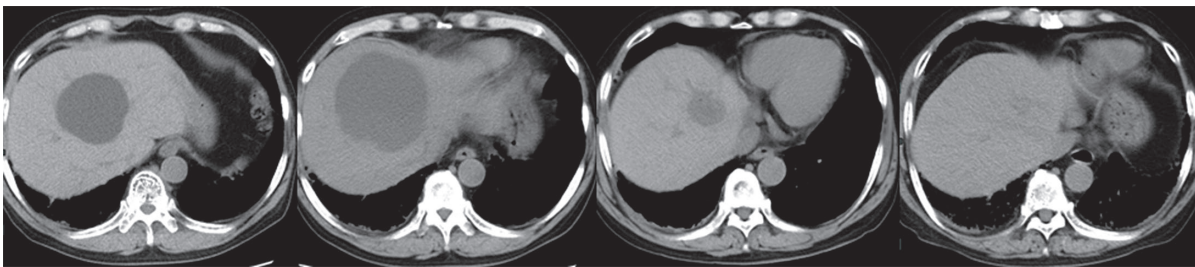


Fig.1 腹部単純 CT の経時的な比較 (左 X-1 年 3 月 : a, 右 X 年 7 月 : b, X 年 8 月 : c, X+1 年 3 月 : d)

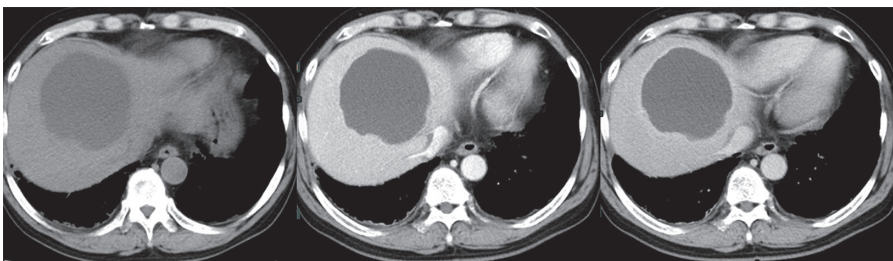


Fig. 2 感染性肝嚢胞発症時の腹部造影 CT (単純 : a, 動脈相 : b, 平衡相 : c)

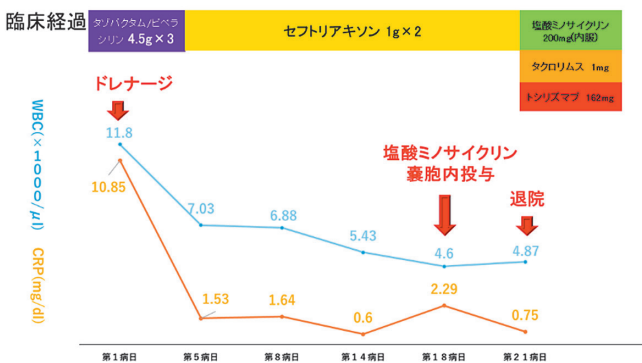


Fig.3 臨床経過図

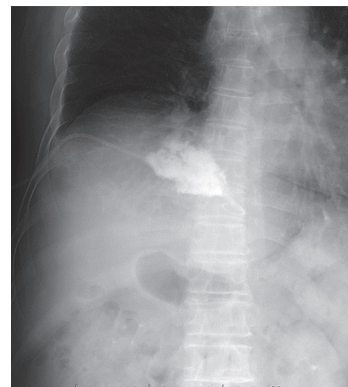


Fig.4 肝嚢胞造影

II. 考察

感染性肝嚢胞は、肝嚢胞に感染を生じて発熱や腹痛等の臨床症状が出現した状態であり、感染経路は胆道系、血行性、直接波及、外傷性、原因不明がある¹⁾。

起炎菌は *Klebsiella pneumoniae*, *Escherichia coli*, *Pseudomonas aeruginosa* などが多いといわれている¹⁾。画像診断は単純CT検査での嚢胞内の density の上昇、造影CT検査での嚢胞壁の濃染を有意な所見と判断し、加えて嚢胞の増大や嚢胞内の鏡面像および嚢胞周囲の脂肪織の density の上昇を参考にす³⁾。

治療としてはまずは、抗菌薬投与、経皮経肝嚢胞ドレナージ術を行う。再発予防を目的として嚢胞縮小術、手術療法があり、嚢胞縮小術の一つに無水エタノールや塩酸ミノサイクリンの投与が散見される^{2,5)}。塩酸ミノサイクリンを投与する肝嚢胞縮小術は塩酸ミノサイクリンの酸性度と細胞毒性で嚢胞上皮細胞の障害を引き起こし、嚢胞液の産生を抑えることで嚢胞の縮小を期待する。嚢胞と胆管に交通があった場合、薬剤の作用により硬化性胆管炎が惹起されることがあるため、この交通がないことを確認する必要がある⁵⁾。また、塩酸ミノサイクリン注入療法はエタノール注入と比較し副作用が少ないとされる⁵⁾。

本症例では嚢胞液の培養より *Serratia marcescens* が検出された。*Serratia marcescens* は腸内細菌科に属するグラム陰性桿菌で、人に対しては弱毒性であり多くの場合は日和見感染を起こすとされる⁶⁾。主にカテーテル感染、尿路感染、医療関連肺炎の起原因菌となることの多い⁶⁾ *Serratia marcescens* が感染性肝嚢胞の起原因菌として検出されたという報告は医学中央雑誌で「肝嚢胞」「感染」をキーワードに検索したが報告はなく、稀な症例と考えられた。

嚢胞縮小術に使用する塩酸ミノサイクリン注入の投与方法や投与量に確立したものはないが、1回200mg-500mgで1-3回注入した報告が多く、疼痛を訴えるという報告もある³⁾。我々は200mgの投与を予定していたが、疼痛が強くなり、66mgの投与しか行えなかった。しかしながら投与してから約7カ月で嚢胞はほぼ消失しており、効果は十分であった。尚、塩酸ミノサイクリンの嚢胞内注入は薬品の目的外使用であり、十分な病状説明を患者と家族

に行い、当院の臨床倫理委員会にも確認した上で当該治療を行った。

III. 結語

感染性肝嚢胞に対してドレナージと塩酸ミノサイクリン注入療法を施行し、肝嚢胞の縮小を得た。また、塩酸ミノサイクリンは投与の際に量、濃度、回数は定まっておらず、症例の蓄積が必要と考えられた。

IV. 文献

- 1) 小林佐知子ほか：肝・胆道系症候群（第2版）II 肝臓編（下）、日本臨牀社、p378-380
- 2) 世古口悟ほか：塩酸ミノサイクリン注入が有効であった感染性肝嚢胞の1例。松仁会医学誌(0388-9734) 55巻2号 Page88-93 (2017.04)
- 3) 宮里賢ほか：当院で経験した感染性肝嚢胞の23例の検討。肝臓(0451-4203)60巻4号 Page117-126(2019.04)
- 4) 小林萌ほか：経皮経肝膿瘍ドレナージにて治癒した感染性肝嚢胞の1例。日本外科感染症学会雑誌(1349-5755)15巻5号 Page574 (2018.10)
- 5) 船水尚武ほか：繰り返す感染性肝嚢胞に対してエタノール注入療法が奏効した1例。日本腹部救急医学会雑誌(1340-2242)39巻4号 Page777-780 (2019.05)
- 6) 品川長夫ほか：セラチア感染症。外科治療 2002；87：572-577

