

## 《症例報告》

# 当院での ViewSite™ の使用経験例

巨雄也, 松下展久, 鈴江淳彦, 泉谷智彦

**要旨:** ViewSite™ とは「進入路の軽減」と「術野の確保」の両立を目指し, 米国 Vycor Medical 社により開発された太径透明 retractor である. 本邦では 2012 年に販売が開始されており, 口径および長さに様々な種類があり合計 14 種類のサイズがある. 今回我々は, 出血発症した脳室内腫瘍の 1 例に対して腫瘍摘出術を計画した. 摘出方法としては, Transcortical approach と Interhemispheric transcortical approach があるが, 病変の位置や大きさから Transcortical approach を選択した. 深部脳病変に対する外科的治療は白質の損傷が懸念されが, ViewSite™ を用いることで, 腫瘍へのアプローチが比較的容易で, 低侵襲に脳室内腫瘍の摘出を行うことができ良好な結果を得たので, 文献的考察を加えて報告する.

**キーワード:** ViewSite™, 透明 retractor, Transcortical approach, 脳室内腫瘍

### はじめに

深部脳病変に対する外科的治療は白質の損傷が問題となってくる. 今回, 我々は脳室内腫瘍に対して, ViewSite™ を用いることで, 腫瘍へのアプローチが比較的容易で, 低侵襲に脳室内腫瘍の摘出を行うことができた 1 例を経験したので報告する.

### 症例

**患者:** 74 歳, 男性

**主訴:** 異常行動, 嘔気

**既往歴:** 高血圧症, 気管支喘息, C 型肝炎

**現病歴:** 20XX 年 11 月, 自宅内で裸でビニールを体に巻きつけて寝ているところを知人が発見し, 嘔気を訴えていたため救急要請し近医に搬送された.

近医での検査で脳室内出血を認めたため当院へ紹介搬送された.

**来院時現症:**

E4V4M6

BP:146/91mmHg, SpO2:99%, BT:37.2°C

明らかな神経脱落症状なし

長谷川式簡易知能評価スケール: 7 点,

頭部 CT: 脳室内出血を認めた. 特に左側脳室内の

血腫が多く, 左側脳室内に isodensity の mass を認めた (Fig.1).

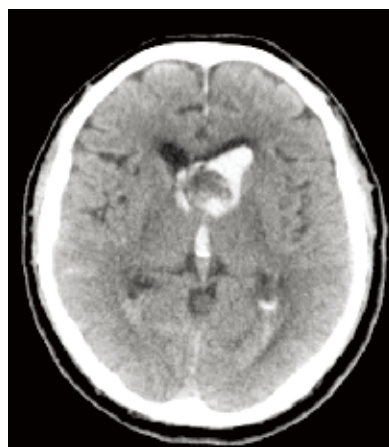


Fig.1 頭部 CT: 脳室内出血を認め, 左側脳室内に腫瘍を疑う所見を認めた.

**経過:**

入院時から気管支喘息発作が著明となったため, まずは呼吸器内科にて加療を行なった. 血液検査にて sIL-2 receptor: 831 U/ml と高値を呈した. 呼吸状態が落ち着いてから造影検査を行ったが, 造影 MRI では左側脳室内に透明中隔を基部とする淡く造影される腫瘍を認めた (Fig.2). 3D-CTA/CTV では明らかな feeder を認めなかった (Fig.3). また, 脳血管撮影でも明らかな feeder は認めなかった. 再出血のリスクがあることから, 開頭

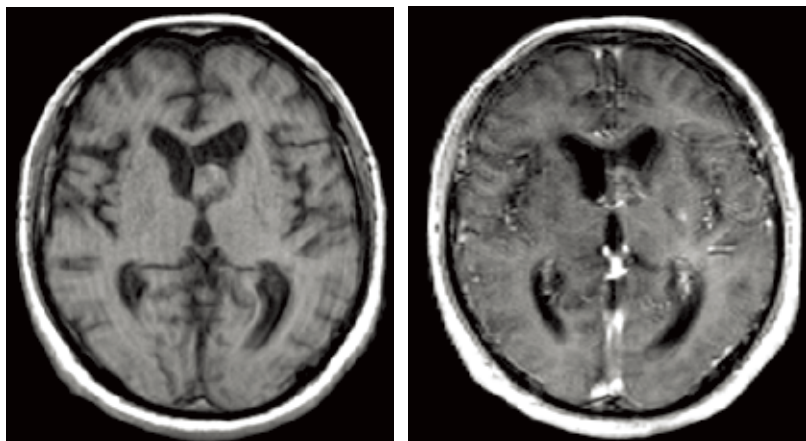


Fig.2 左：T1強調画像，右：造影T1強調画像

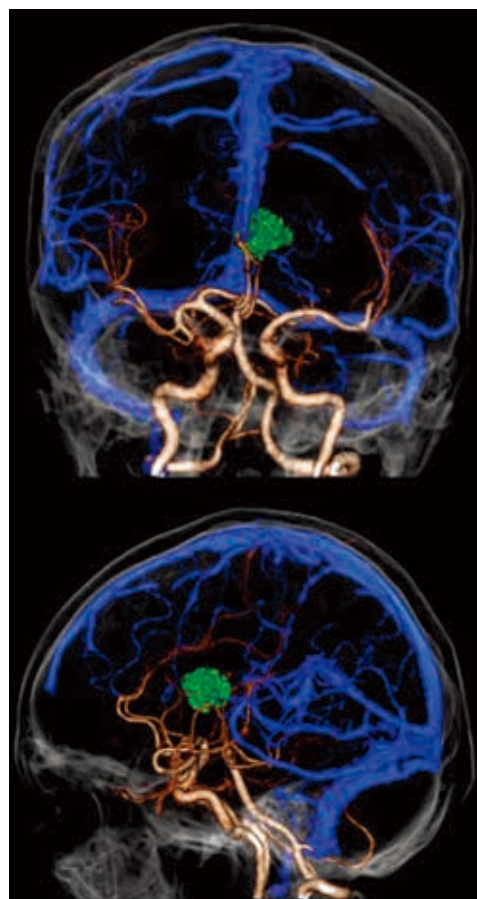


Fig.3 3D-CTA/CTV：腫瘍への明らかな栄養血管は認めなかった。上は正面像，下は側面像。

腫瘍摘出術を施行した。その際、ViewSite™の17mm/11mm/7cm（長径／短径／長さ）を用いて腫瘍摘出を行った。止血操作の行いやすさなどから顕微鏡を選択して腫瘍摘出を行ったが、手術器具が干渉することなく腫瘍摘出を行えた（Fig.4）。術後の頭部CTやMRIでは腫瘍は全摘出されてお

り（Fig.5），また白質損傷による明らかな神経症状の増悪は認めなかった。しかし，術前より認めていた認知機能の低下があるため，回復期病院へ転院した。

## 考察

ViewSite™は「進入路の軽減」と「術野の確保」の両立を目指し、米国Vycor Medical社により開発された太径透明retractorである。本邦では2012年に販売が開始されている（Fig.6）。サイズ（長径／短径／長さ）は、6mm/4mm/5cm or 7cm, 12mm/8mm/3cm or 5cm or 7cm, 17mm/11mm/3cm or 5cm or 7cm, 21mm/15mm/3cm or 5cm or 7cm, 28mm/20mm/3cm or 5cm or 7cmの合計14種類が販売されているが、当院では用途の汎用性などを考慮し17mm/11mm/5cm, 7cm, 21mm/15mm/5cm, 7cmの4種類を採用している。病変部までViewSite™を挿入し、目標部位に到達したら内筒を抜去し外筒を固定する。ViewSite™の長さについては、脳表から病変までの距離より少なくとも1.5cmの余裕をもった長さのretractorが好ましい<sup>1)</sup>。

側脳室内腫瘍に対する手術アプローチとしては、Transcortical approachとInterhemispheric transcallosal approachがあるが、病変の位置や大きさから、今回はTranscortical approachを選択した。Mazherらは、33例の脳室内腫瘍に対してTranscortical approachを施行し報告しているが、予後良好例は73%、一過性の症状を呈した例は24%、死亡例は3%であり、死亡例は脳室炎によるものであった<sup>2)</sup>。また、深部脳病変に対する外科的治療は白質の損傷が懸念されるが、これまでにViewSite™を用いることで良好な結果を得た報告が散見された<sup>3) 4) 5)</sup>。今回の我々の症例も、ViewSite™を用いることで腫瘍へのアプローチが比較的容易であった。また低侵襲に脳室内腫瘍の摘出を行うことができ、有用なretractorであると思われた。

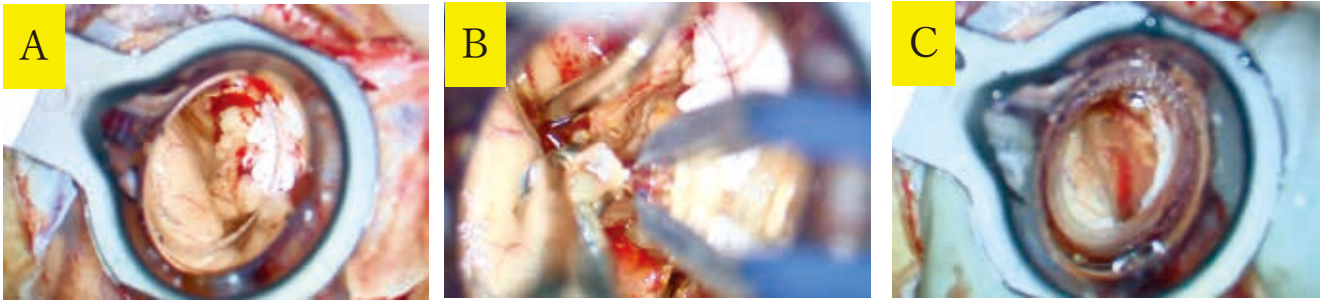


Fig.4 A : ViewSite™ を挿入し腫瘍を右側に確認 B : 摘出中, 手術器具の干渉なし C : 摘出後

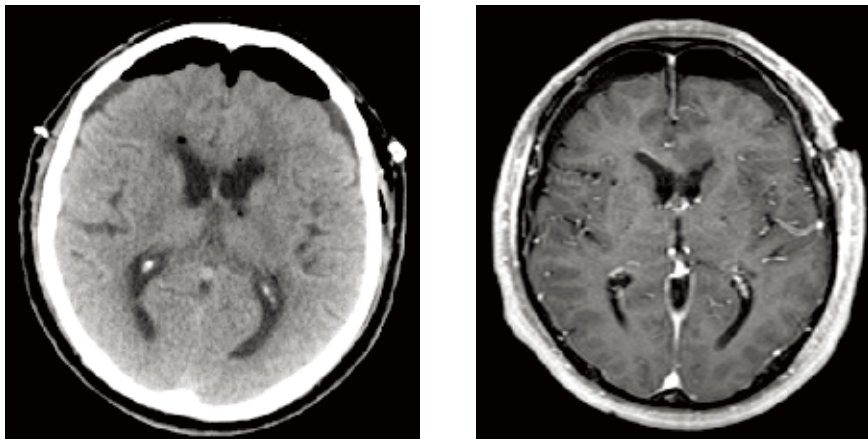


Fig.5 左 : 術後頭部 CT 右 : 術後造影 T1 強調画像



Fig.6 ViewSite™ (左 : 外筒, 右 : 内筒)

### 結語

側脳室内腫瘍に対して ViewSite™ を用いることで、腫瘍へのアプローチが比較的容易で、低侵襲に脳室内腫瘍の摘出を行うことができた1例を経験した。脳室内腫瘍の頻度は稀であるが、症例を選んで ViewSite™ を使用することは有用であると考えられる。

### 参考文献

- 1) 岸田悠吾ほか : ViewSite™ を用いた脳内・脳室内深部腫瘍摘出術, No Shinkei Geka 42 (4) : 311-325, 2014
- 2) Mazher S, et al: Outcome of Open Transcortical Approach in the Management of Intraventricular Lesions. Journal of the College of Physicians and Surgeons Pakistan 23 (12) : 857-861, 2013
- 3) White T, et al: Frameless Stereotactic Insertion of Viewsite Brain Access System with Microscope-Mounted Tracking Device for Resection of Deep Brain Lesions: Technical Report. Cureus Feb 4; 9 (2) , 2017
- 4) Herrera SR, et al: Use of transparent plastic tubular retractor in surgery for deep brain lesions: a case series. Surg Technol Int. Apr; 19:47-50, 2010
- 5) Recinos PF, et al: Use of a minimally invasive tubular retraction system for deep-seated tumors in pediatric patients. J Neurosurg Pediatr. May; 7 (5) : 516-21, 2011

