

FDG-PET で早期診断, 治療を開始した高安動脈炎の 1 例

永 幡 皓 子 神 山 直 之 西 原 昌 宏
野 澤 幸 永 土 井 敦 西 宮 孝 敏

Key Words : takayasu's arteritis, FDG-PET

はじめに

高安動脈炎は大動脈炎症候群とも言われ、大動脈とその第 1 分枝に生じる大血管炎である。なんらかの自己免疫的機序が想定されているが、その抗原など、病因はいまだ明らかにはなっていない。アジア人に多く、初発年齢は 20 歳前後にピークがある。男女比は 1 : 9 で女性に多い。

高安動脈炎は DSA, CT, MRA などの画像診断, 血液検査による炎症反応の亢進, 臨床症状によって診断されるが, 近年 [¹⁸F] FDG-PET (以下 FDG-PET) が, その早期診断に有用との報告がある^{1), 2)}。

今回我々は, 左頸部痛, 左耳痛, 発熱を主訴に受診した若年女性で, 炎症の局在診断に FDG-PET を使用した一例を経験したため報告する。

I 症 例

患 者 : 18 歳, 女性。

主 訴 : 左頸部痛, 左耳痛, 発熱。

既往歴 : 特記事項なし。

家族歴 : 特記事項なし。

現病歴 : 生来箸患なし。平成 27 年 1 月 7 日に左頸部痛, 左耳痛を自覚した。同月中旬より易疲労感も出現したため 1 月 21 日に近医受診したところ中耳炎を疑われ, クラリスロマイシンを処方された。同剤内服で経過をみたが改善無く, 38 度台の発熱も生じたことから, 1 月 30 日当院耳鼻科紹介となった。同日施行された頸動脈エコーで両側総頸動脈の壁肥厚を, また, 造影 CT にて左総頸動脈の壁肥厚を認めたことから血管炎が疑われ 2 月 5 日に当科紹介受診となった。

入院時現症 : 身長 159cm, 体重 46kg, 体温 38.0℃。血圧は右上腕で 90/47mmHg, 左上腕で 89/53mmHg, 脈拍 61bpm, 整。両側頸部に血管雑音なし。結膜に貧血や黄染なし。心雑

旭川赤十字病院 循環器内科

EARLY DIAGNOSIS BY FDG-PET IN TAKAYASU'S ARTERITIS : A CASE REPORT

Hiroko NAGAHATA, Naoyuki KAMIYAMA, Masahiro NISHIHARA, Yukinaga NOZAWA, Atsushi DOI, Takatoshi NISHIMIYA

Department of Cardiology, Asahikawa Red Cross Hospital

音を聴取せず。肺野にラ音を聴取しなかった。腹部は平坦・軟で腸蠕動音を聴取した。頸部・鎖骨・腋窩・鼠径リンパ節の腫脹を認めなかった。

初診時胸部写真(図1)：心胸郭比は38%で、肺血管陰影の増強を認めなかった。

初診時心電図(図2)：軸は正軸，洞調律，心拍数69bpmで明らかなST-Tの異常を認めなかった。

初診時検査所見(表1)：血液検査では白血球の

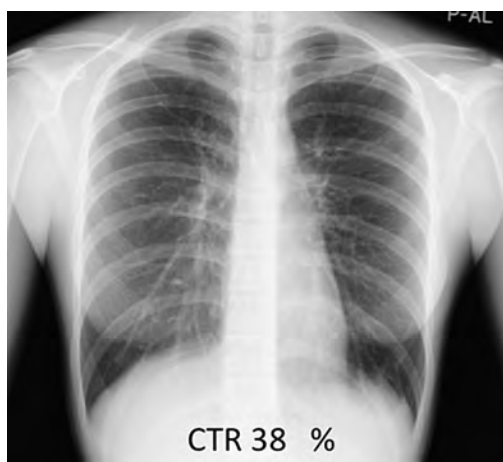


図1 初診時胸部X線写真

軽度左方移動，CRP・血沈・フェリチン・フィブリノーゲンの上昇を認め，炎症反応の亢進が示唆された。また軽度の肝機能障害を認めた。免疫学的検査ではC3，C4の上昇を認めた。HLA-B52は陽性であった。ANCAやRFは陰性であった。

頸部エコー：右総頸動脈の内膜中膜複合体厚(intima-media thickness: IMT)は0.9～1.2mmと肥厚を認めた(図3)。左総頸動脈のIMTも1.1～1.4mmと肥厚していた。両側ともプラークは認めなかった。

造影CT(図4)：図に示すとおり左総頸動脈壁の肥厚を認めた。

II 臨床経過

血管壁の不整，狭窄，閉塞の有無を確認する目的で，当科初診日にMRIを施行した。

頸部MRAでは頸動脈壁の不整や狭窄は認めなかった。(図5A)造影MRIで両側総頸動脈に3mm前後の全周性の壁肥厚を認めた(図5B)。また，腕頭動脈，両側鎖骨下動脈の壁肥厚も認めた(図5B)。

本症例では厚生労働省難治性血管炎調査研究

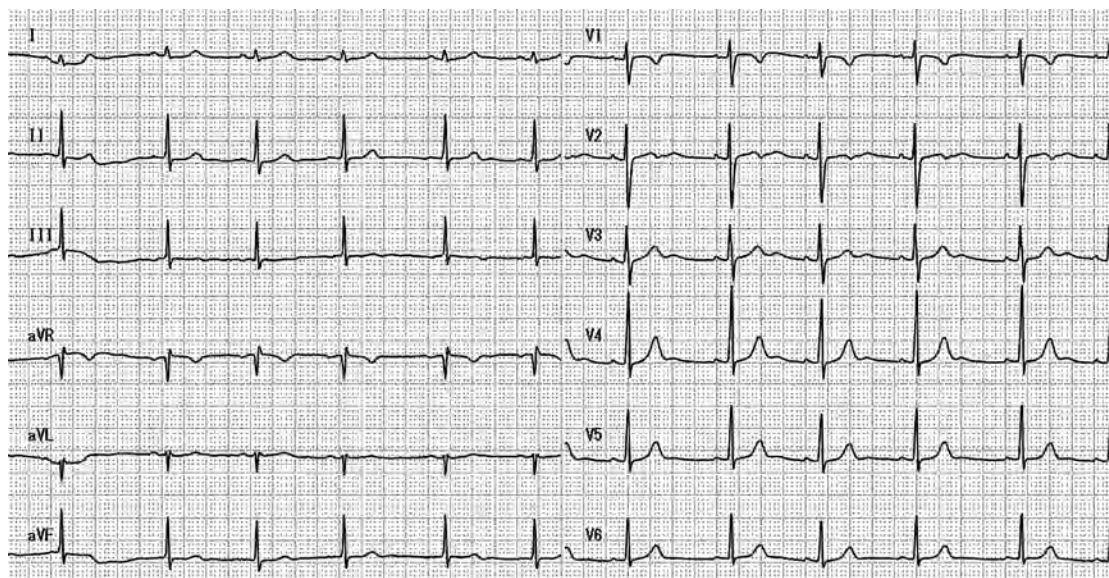


図2 初診時心電図

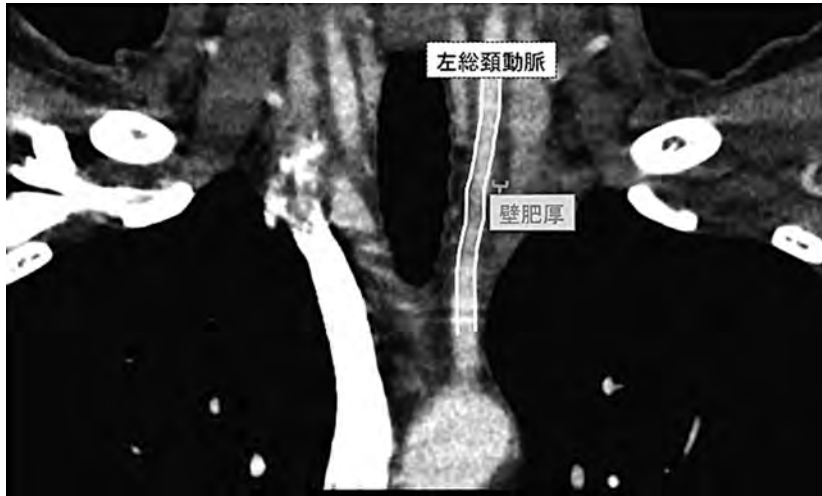

図4 造影CT所見

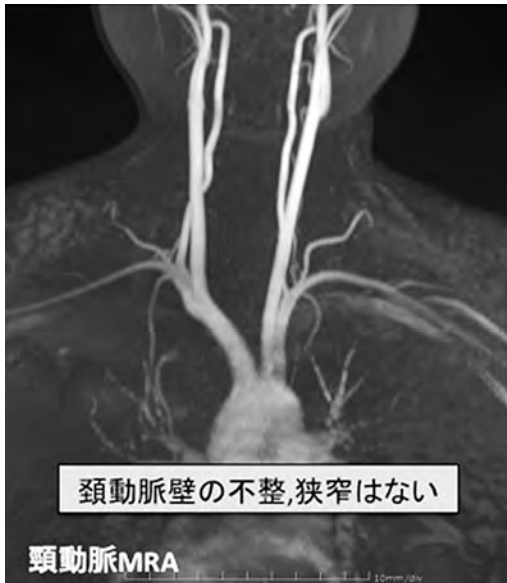

図5 A 頸動脈 MRA 所見

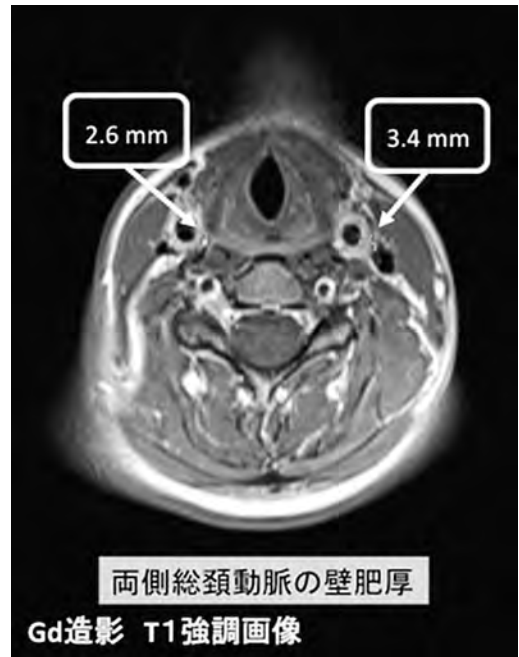


図5 B 造影MRI 両側総頸動脈壁肥厚所見

PSL 20mg/day の内服を開始した。内服開始後は速やかに炎症反応の低下と自覚症状の改善を認めたことから2月28日に退院となった。

III 考 察

高安動脈炎の診断基準は、世界的には the classification criteria of the American

College of Rheumatology (ACR) for TA の基準が標準で、本邦では厚生労働省難治性血管炎調査研究班の診断基準が主に用いられる。さらに日本循環器学会から発表された血管炎症候群の診療ガイドラインが存在する。それぞれ画像所見が診断の重きを占めている。ACR と日本循環器学会の診断基準では、主要血管の狭窄

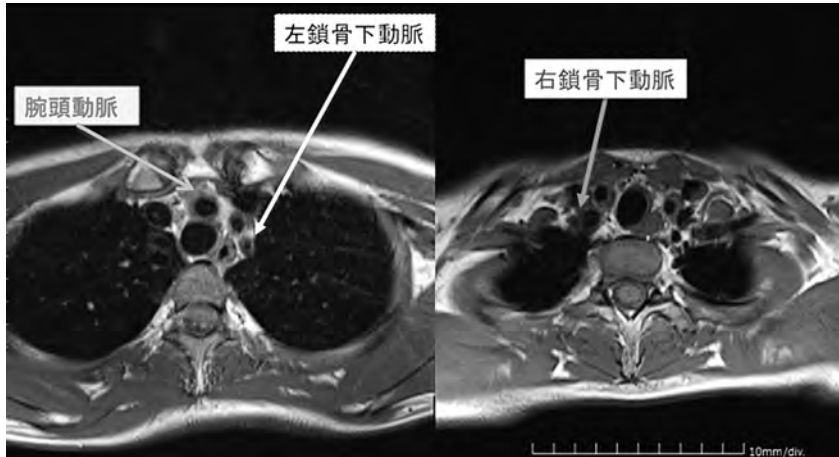


図5 C 造影 MRI 腕頭動脈、両側鎖骨下動脈壁肥厚所見

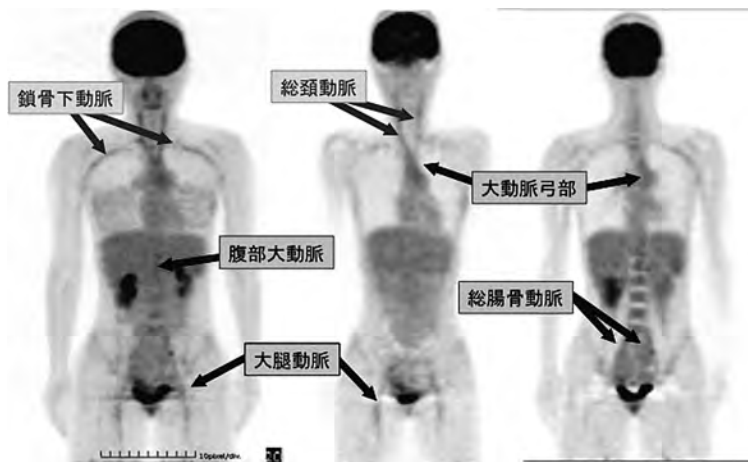


図6 FDG-PET 所見

や閉塞、石灰化などが診断基準のひとつとなっている。その他の臨床症状も加味されるが、脈圧の左右差や消失、血管雑音など、いずれも血管に器質的変化が生じた後に診断できるものである。この段階まで症状が進行すると、血管病変は非可逆的である。重症な合併症を来す前に治療を開始するためには、現在の診断基準よりも早期に発見し、ステロイドなどによる治療を開始することが望ましい。高安動脈炎は若年女性に多く、ステロイド反応例の約70%で再発がみられることから、的確な初期診断が重要である。本症例では、造影CT、造影MRIの所見によって、厚生労働省難治性血管炎調査研究班

診断基準を満たしていたが、活動性のある炎症の血管壁肥厚部位への局在を確認する目的でFDG-PETを施行した。結果、造影CT、造影MRIでは検出できなかった下行大動脈などの大血管の炎症を検出でき、高安動脈炎の診断をより明確にできた。

FDG-PETとは、放射性同位元素 ^{18}F （フッ素18）で標識されたFDG（フルオロデオキシグルコース）を投与した後に撮影を行い、糖代謝を行っている部位を検出する検査である³⁾。FDGは糖代謝の盛んな癌病変や、炎症部位で集積する。血管病変では、アテローム性血管病変、壁の炎症部位に集積するとされている⁴⁾。

生理的には糖代謝の盛んな脳や心臓にも強く集積する。また FDG は尿として排泄されるため、腎臓や尿管、膀胱にも強く集積する⁴⁾。そのため、これらの臓器では、癌病変や炎症病変の検出が困難な場合がある。また、糖尿病患者では、高血糖時に組織での FDG 摂取が低下するため偽陰性となりやすく、インスリン注射直後では心筋や骨格筋への FDG の取り込みが多くなっているため、コントラストがつきにくく、診断が困難になる。Jaruskova らは不明熱患者 124 人に FDG-PET を施行したところ 16% が偽陽性であったと報告している⁵⁾。FDG-PET の特徴をよく把握した上での検査の実施が重要であると思われる。

また、FDG-PET の被曝は約 3.5mSv と、自然界から受ける 1 年間の被曝量とほぼ同程度とされているが⁶⁾、空間分解能が低いため、CT と併用し集積部位を同定することが多い。そのため、若年者に FDG-PET を使用する場合には、被曝量を十分考慮する必要がある。

Webb らは、高安病における FDG-PET の感度、特異度を、それぞれ 90、100% と報告している⁷⁾。しかし、同研究は、ACR 基準を満たした、または血管閉塞や変形など、高安動脈炎の特徴的な所見を来した患者が対象となっている。一方で Andrew らは、PET によって、壁肥厚部位が炎症なのか癒痕によるものかを鑑別できる¹⁾、と報告しており、また、Meller らは、PET は MRI よりも早期に血管炎を指摘できる²⁾ と報告しているが、いずれも対象患者が少なく、高安病の極早期における FDG-PET の有用性を十分検討しているとは言い難い。

高安病は病状によって患者の QOL が大きく左右される。進行例では、ADL が制限され、様々な外科的治療が必要になることもある。今後、大規模な疫学的研究が実施され、現在の FDG-PET の推奨度が、記述的研究の域である C から、複数の無作為比較試験の A へ引き上げられ、診断基準に組み込まれることを期待したい。

文 献

- 1) J Andrews et al, Non-invasive imaging in the diagnosis and management of Takayasu's arteritis : *Ann Rheum Dis* 2004 ; 63 : 995-1000
- 2) J. Meller et al, Early diagnosis and follow-up of aortitis with [18F]FDG PET and MRI: *Eur J Nucl Med Mol Imaging* 2003 ; 30 : 730-736.
- 3) 北村秀秋 et al, PET/CT 検査の実際. *医療* 2009: 442-448.
- 4) Kobayashi et al. Aortic Wall Inflammation Due to Takayasu Arteritis Imaged with 18F-FDG PET Coregistered with Enhanced CT : *J Nucl Med* 2005 ; 46 : 917-922.
- 5) M. Jaruskova et al. Role of FDG-PET and PET/CT in the diagnosis of prolonged febrile states : *Eur J Nucl Med Mol Imaging* 2006 ; 33 : 913-918.
- 6) FDG-PET における安全確保に対するガイドライン (2005 年) 構成等同省科学研究費補助金 医療技術評価総合研究事業.
- 7) Myles Webb et al, The role of 18F-FDG PET in characterising disease activity in Takayasu arteritis : *Eur J Nucl Med Mol Imaging* 2004 ; 31 : 627-634.