

杉野 博崇 長江 浩朗

徳島赤十字病院 形成外科

## 要 旨

鼻骨骨折後の鼻変形に対しては骨切り術，自家骨移植が行われることが多い．また，程度の軽い場合には真皮脂肪移植，耳介軟骨移植などが行われることもある．今回，鼻骨骨折後の軽微な鼻変形3例に対し大腿筋膜を移植し良好な結果をえられたので報告する．症例1は29歳，男性．殴打されて鼻骨骨折を受傷した．受傷後1カ月以上経過してから鼻閉感と鼻変形を主訴に受診した．症例2は26歳，女性．10年前の鼻部打撲後の変形を主訴に受診した．当科，他院形成外科を受診したが手術適応なしとされた．変形の修正を希望して当科に再度受診した．症例3は17歳，女性．バスケットボール中に鼻を打撲し受傷した．受傷後3週間経過してから鼻部の違和感を主訴に受診した．変形の修正を希望して受診した．いずれの症例も両側鼻孔縁切開より大腿筋膜を層状に重ねあわせたものを挿入し，鼻背部に糸を出して3週間固定した．

キーワード：大腿筋膜，鼻変形，大腿筋膜移植

## はじめに

鼻骨骨折後の変形は軽度であっても意外と目立つことがある．鼻変形に対しては骨切り術，自家骨移植が行われることが多い．また，程度の軽い場合には真皮脂肪移植，耳介軟骨移植などが行われることもある．今回，鼻骨骨折後の軽微な鼻変形3例に対し大腿筋膜を移植し良好な結果をえられたので報告する．

症例1：29歳，男性

主 訴：鼻閉感と鼻変形

既往歴：特になし

現病歴：当院初診の約1カ月前に飲酒中に顔面を殴打された．近医耳鼻科に受診し陈旧性鼻骨骨折にて当院耳鼻科に紹介された．

来院時身体所見：鼻尖部が平坦となっている(図1)．

画像所見：顔面CTにて右鼻骨の鼻根部に骨折あるが，転位はわずかである．

手術所見と臨床経過：受傷後2カ月目に全身麻酔下にて手術を行った．左大腿より5.0×1.2cmの大腿筋膜を採取した．両側鼻孔縁切開にて大鼻翼軟骨上を剥離し，4枚に重ねた大腿筋膜を移植した．この際に大腿筋の幅は深層の2枚が7mm，表層の2枚は5mm

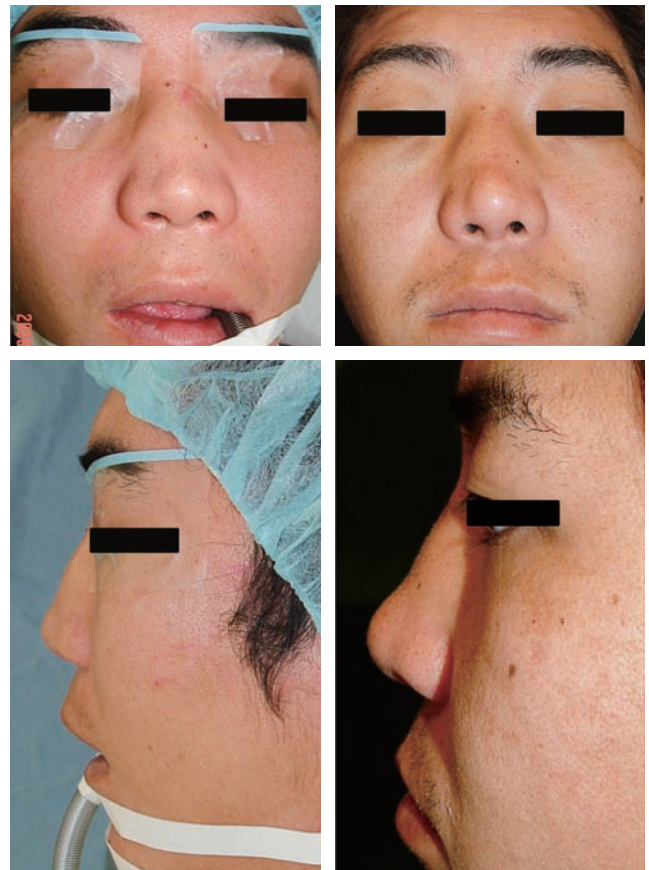


図1 症例1

a, c : 術前 尾側が低鼻になっている。  
b, d : 術後3ヶ月

a	b
c	d

とした。長さは一番表層のものを2 cmとし、深部はやや短くした(図2)。大腿筋膜同士を吸収糸にて固定した。移植筋膜の頭側にはナイロン糸をかけ鼻背部に出し移植した筋膜を固定した(図3)。また尾側は鼻翼軟骨に固定した。鼻閉に対しては耳鼻科にて鼻中隔矯正術を同時に行った。術後20日目に鼻背部の筋膜を固定している糸を抜糸した。

術後3カ月後、鼻尖部の形態は良好である。

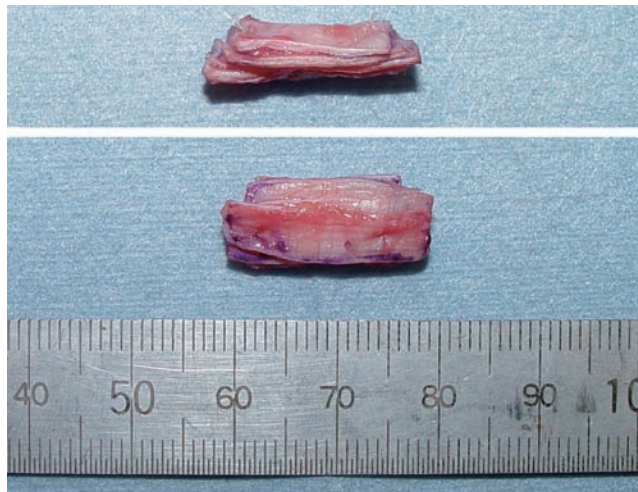

図2 筋膜は4枚重ねて移植した。表面に近いところは20×5 mmの大きさで下ほど広く短くした。

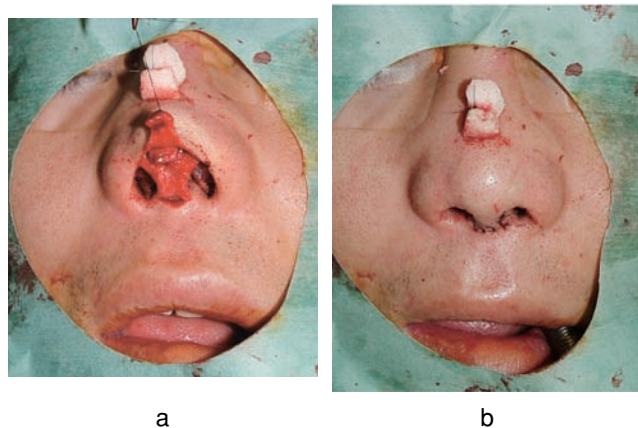


図3

- (a)両側鼻孔縁切開で大鼻翼軟骨膜上を剥離し、大鼻翼軟骨を中央に寄せた後、大腿筋膜を移植した。  
 (b)筋膜の先端に糸をかけ皮膚に出して固定した。

症例2：26歳、女性

主訴：鼻変形

既往歴：気分障害

現病歴：10年前に鼻を打撲した。その後、変形が気に

なるため当院の耳鼻科を受診した。形成外科にも紹介されたが手術の適応はないと判断した。その後、近医形成外科を受診したが手術適応なしと判断された。また美容外科も受診したが納得できる治療法がなかったとのこと。初診の1年半後、手術を希望して当院の形成外科を再度受診した。

来院時身体所見：わずかに右側に斜鼻になっている(図4)。

手術所見と臨床経過：全身麻酔にて手術を行った。左大腿より大腿筋膜を採取した。両側鼻孔縁切開より鼻骨の骨膜下で剥離を行った。筋膜を重ね吸収糸で固定し、20×5 mmの紡錘形にした。皮下のポケット部に大腿筋膜を移植し、症例1と同様に移植筋膜を固定した。術後29日目に鼻背部の筋膜を固定している糸を抜糸した。

術後2カ月、斜鼻は改善している。

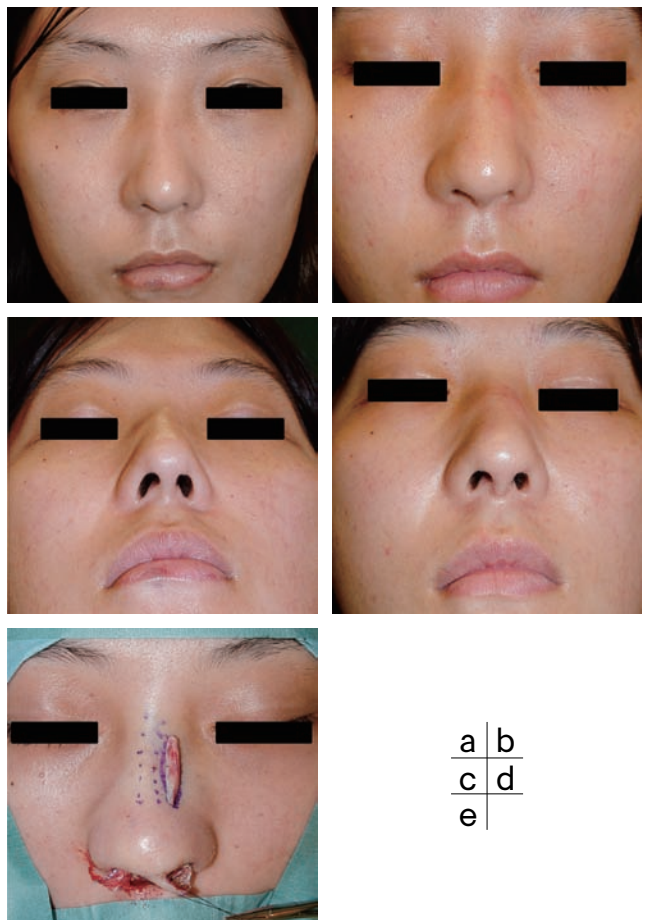


図4 症例2

- a, c：術前 わずかに斜鼻になっている。  
 b, d：術後2ヶ月  
 e：20×5 mmの大腿筋膜を移植した。

a	b
c	d
e	



症例3：17歳，女性

主 訴：鼻の違和感

既往歴：特になし

現病歴：バスケットボールの試合中にチームメートの頭が鼻部にあたり受傷した。受傷後25日目に鼻部の違和感を主訴に近医を受診した。鼻骨骨折が疑われるために当院の形成外科に紹介された。顔面CTにて鼻骨骨折を認めたが、転移はわずかであり経過観察とした。受傷後4カ月目の再診時に鞍鼻を認めるために手術を計画した。

来院時身体所見：尾側の低鼻が目立つ（図5）。

画像所見：右鼻骨骨折を認める。骨片の転位は軽度である。

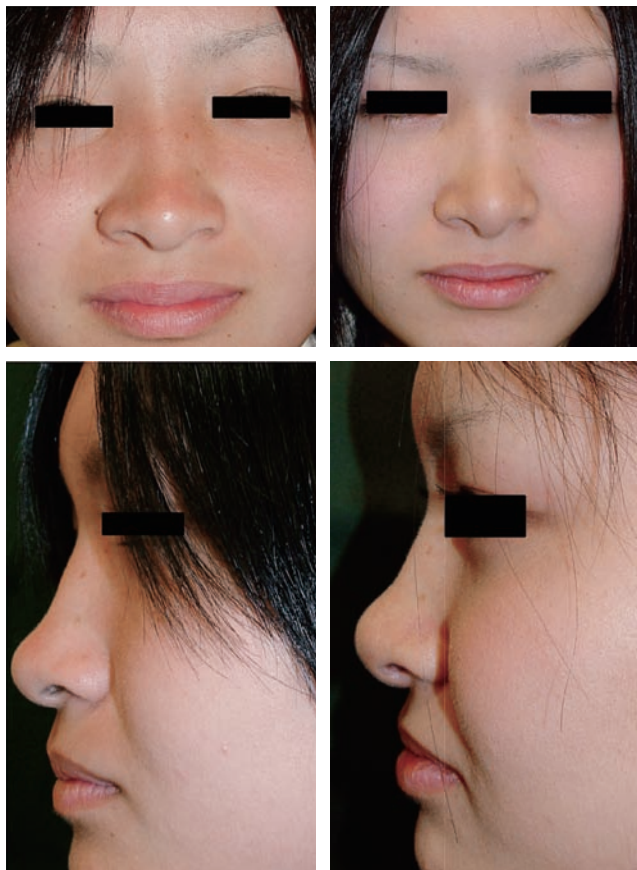


図5 症例1

a, c：術前 尾側が低鼻になっている。

b, d：術後5ヶ月

a	b
c	d

手術所見と臨床経過：全身麻酔にて手術を行った。左大腿より3.5×2.0cmの大腿筋膜を採取した。両側鼻孔縁切開より鼻骨まで剥離を行った。筋膜を幅4～5mm，長さ2.0～3.5cmにしたものを4層に重ね吸収

糸で固定し，皮下のポケット部に大腿筋膜を移植し，症例1と同様に移植筋膜を固定した。術後20日目に鼻背部の筋膜を固定している糸を抜糸した。

術後5カ月，鼻尖部の低かった部位が高くなっている。

## 考 察

鼻骨骨折後の鞍鼻変形，斜鼻変形の形態は症例ごとに様々である。特に軽度の変形では鼻尖部や鼻翼に対しても患者が不満に思っていることがあり，鼻根部から鼻尖部までの外鼻全体の形態のバランスが問題となる。手術的治療には様々の方法があり，骨切り術，骨や軟骨移植，シリコンインプラントの挿入，真皮脂肪移植，脂肪注入，筋膜移植などが行われている。

初めて筋膜を鼻形成に用いた報告は Guerrerosantos<sup>1)</sup>である。軟骨や骨を移植した場合には，移植部の皮膚が薄かった場合などは，鼻背部に凹凸が生じる可能性がある。この凹凸を軽減するために移植骨・軟骨の上に浅側頭筋膜をかぶせて移植したことを報告している。また，筋膜のみでも良好な augmentation が得られるとも報告している。

筋膜移植は骨移植などと比較し，組織が軟らかいので鼻背の皮膚から触った感じが自然である。また軟らかいので採取量や形の調整が容易である。シリコンなどの人工物と異なり感染や露出の危険性が低い。そして移植後も真皮脂肪移植や脂肪注入に比べると自然吸収されにくいという利点がある。一方，採取できる量が限られており，骨ほどの量は採取できない。また，シリコンなどの人工物と異なり採取部には瘢痕が残ってしまうという欠点もある。

このことより，軽度の鼻変形の症例では外鼻の変形を整えるのに筋膜移植は有用であると考えられる。

移植する筋膜についても側頭筋膜，大腿筋膜，前鋸筋筋膜，そして単径部筋膜から<sup>1)~4)</sup>などの報告がある。われわれは採取が容易であり，十分な量の筋膜採取が容易な大腿筋膜を用いた。ただし，それほど採取部の瘢痕が目立たないが，筋膜採取に2～3cm程度の皮切が必要であり，短いスカートや水着を着用したときに瘢痕が露出する。

筋膜の移植の方法も様々な方法が報告されている。筋膜を層状に重ねるもの<sup>2)</sup>，筋膜を筒状に丸めるもの<sup>3)</sup>，筋膜で軟骨細片を包む<sup>4)~6)</sup>などの方法がある。

われわれは変形が軽度であるので筋膜のみを使用し、移植片の長さ、幅、そして厚さを細かく調整することができるので筋膜は層状にして使用した。

### おわりに

今回、われわれは鼻骨骨折後の軽度の鼻変形に対し、層状の重ねた大腿筋膜を変形部に移植することにより良好な結果をえた。軽度の鼻変形に対し筋膜移植は有用な方法と考えられる。

### 文 献

- 1) Guerrerosantos, J: Nose and paranasal augmentation: autogenous, fascia, and cartilage. Clin Plast Surg 18: 65-86, 1991
- 2) 中山凱夫: 各論 隆鼻術 自家筋膜移植. 形成外科 43増: S61-S67, 2000
- 3) 新橋 武: 隆鼻術 自家移植. 形成外科 38増: S117-S123, 1995
- 4) 栗原邦弘: 耳介および鼻中隔軟骨による隆鼻術. PEPARS 12: 20-28, 2006
- 5) Guerrerosantos J, Trabanino C, Guerrerosantos F: Multifragmented cartilage wrapped with fascia in augmentation rhinoplasty. Plast Reconstr Surg 117: 804-812, 2006
- 6) 中北信昭, 林和 弘, 内沼栄樹, 他: 細片耳甲介軟骨と側頭筋膜バッグによる隆鼻術. 日美容外会報 29: 135-143, 2007

1) Guerrerosantos, J: Nose and paranasal augmentation: autogenous, fascia, and cartilage. Clin Plast

---

## Fascia lata onlay grafts were useful in cases of minor nose deformity

Hiroataka SUGINO, Hiroaki NAGAE

Division of plastic Surgery, Tokushima Red Cross Hospital

In patients with nose deformity due to obsolete nasal bone fracture, rhinoplasty with osteotomy and bone graft is often performed. In cases of minor deformity, rhinoplasty is performed using dermal-fat grafts, auricular cartilage grafts, etc. We report 3 cases of minor nose deformity in which fascia lata onlay grafts were useful.

The first case was a 29-year-old man. He got punched in the face and fractured his nasal bone. More than 1 month had passed since the time of injury when he consulted our hospital because of nasal obstruction and nose deformity. The second case was a 26-year-old woman. She bruised her nose 10 years ago and consulted our and other hospitals because of for nose deformity. Plastic surgeons at our and other hospitals that did not indicate rhinoplasty because nose deformity of a minor degree. However, she returned to our hospital and hoped to undergo rhinoplasty. The third case was a 17-year-old woman. She bruised her nose by hitting another player's head in a basketball game. More than 3 weeks had passed since the time of injury when she consulted our hospital because she felt uncomfortable about the shape of her nose.

These rhinoplasties were performed through a columellar rim incision and by using fascia lata onlay grafts.

Key words: Fascia lata, minor nose deformity, fascia lata onlay graft

Tokushima Red Cross Hospital Medical Journal 17: 45-48, 2012

---