

# Bevacizumab 併用化学療法中に Stanford A 型急性大動脈解離を 発症した原発性腹膜癌の一例

片倉 慧美      市川 義一      井関 隼  
日原 華子      江河由起子      坂堂美央子  
藤岡 泉      服部 政博      根本 泰子

Acute aortic dissection during chemotherapy with Bevacizumab in a primary peritoneal cancer patient

Satomi KATAKURA, Yoshikazu ICHIKAWA, Hayato ISEKI,  
Hanako HIHARA, Yukiko EGAWA, Mioko HANDOU,  
Izumi FUJIOKA, Masahiro HATTORI, Taiko NEMOTO

*Department of Obstetrics and Gynecology, Japanese Red Cross Shizuoka Hospital*

## 概要

Bevacizumab (以下 Bev) は腫瘍の血管新生を抑制し、化学療法との併用で卵巣癌・腹膜癌の無増悪生存期間を有意に延長させるが、特有の合併症に高血圧、消化管穿孔などがある。今回我々は、Bev 投与中に急性大動脈解離を発症した原発性腹膜癌症例を経験した。症例は 70 歳。腹部膨満を認め、大量腹水と子宮周囲の腹膜肥厚が観察された。CA125 173 U/ml、卵巣腫大なく腹水細胞診は陽性（腺癌）であった。試験的開腹したところ腹膜癌と考えられ、初回腫瘍減量手術施行し、原発性腹膜癌 IIIc 期 (FIGO1988 分類, pT3cNxM0) と診断した。術後化学療法として TC 療法を開始、3 コース目より Bev 併用した。6 コース day15 に 2 日前からの気分不快と頸部痛の持続を訴え、血液検査にて WBC 5,750/ $\mu$ l, CK 361 IU/l, CRP 25 mg/dl であった。CT 検査にて大動脈内に偽腔が疑われ、dynamic CT にて Stanford A 型急性大動脈解離と診断し、同日心臓血管外科にて上行大動脈置換術を施行した。Bev 維持療法は中止し経過観察したところ、TC 療法 6 コース投与終了後 8 か月で腹腔内再発を認めた。Bev 投与中の大動脈瘤破裂や大動脈解離が本邦の市販後調査でも数例報告されている。Bev 投与の際には、高血圧による影響も踏まえ、致死的な心血管系イベントの発症に留意する必要がある。

**Key words** : Bevacizumab, acute aortic dissection, primary peritoneal cancer, chemotherapy

## 緒言

抗 VEGF ヒト化モノクローナル抗体である

Bevacizumab (商品名: アバスタチン<sup>®</sup>) は、腫瘍の血管新生を抑制することで抗腫瘍効果を発揮する。GOG-0218 試験<sup>1)</sup>、ICON7 [BO17707] 試験<sup>2)</sup>の結果、Paclitaxel/Carboplatin (以下 TC) 療法と Bevacizumab の併用投与およびその後の Bevaci-

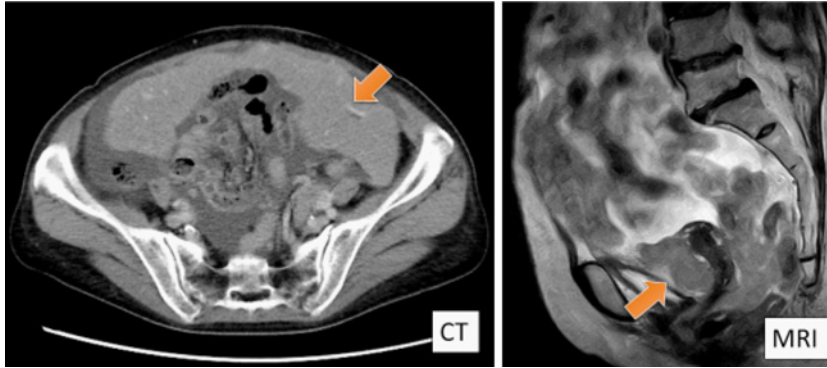


図1 治療前画像所見

CT・MRI画像にて骨盤内に腹水貯留および腹膜播種(矢印)を認め、癌性腹膜炎と考えられた。卵巣腫大は認めなかった。

zumab維持療法を行うことが、TC療法のみでの投与に比べて卵巣癌や腹膜癌の無増悪生存期間を有意に延長させることが示された。GOG-0218試験ではIV期症例で、ICON7試験ではIII期 suboptimal症例およびIV期症例で、それぞれ全生存期間(OS)の改善を認めており、Bevacizumab投与の効果は特に再発率の高いIII・IV期症例で期待できると考えられる。一方でBevacizumabは正常組織での血管新生も阻害する可能性があり、創傷治癒遅延や消化管穿孔、血圧上昇、ネフローゼ症候群などの特定の有害事象に留意すべきであることが、従来の婦人科領域で使用されてきた抗腫瘍薬と異なる。Bevacizumabの使用に当たっては、一般的な血液検査のほかに定期的な血圧測定や尿蛋白測定などが必要となり、それぞれの有害事象発症のリスク因子を評価しながらの使用継続が望ましい。

今回我々は、Bevacizumab併用化学療法中にStanford A型急性大動脈解離を発症した症例を経験したので報告する。

## 症 例

患者：70歳 女性

主訴：腹部膨満感

既往歴：子宮脱 高血圧なし

家族歴：特記事項なし

現病歴：X年3月頃より腹部膨満感、体重減少

を自覚していた。

X年5月、子宮脱で定期受診された。同日施行した経膈超音波所見・血液検査、およびその後の精査結果は以下の通りであった。

**経膈超音波所見**：骨盤内に大量の腹水を認め、子宮周囲の腹膜肥厚を認めた。

**血液検査結果**：CEA 0.87 ng/ml, CA19-9 3 U/ml, CA125 173 U/ml, 可溶性IL-2レセプター 1,163.0 U/ml

**骨盤造影MRI所見**：腹水、腹膜播種を認め、癌性腹膜炎と考えられた(図1)。卵巣腫大は認めなかった。

**腹水細胞診**：陽性(adenocarcinoma)

セルブロック標本ではN/C比が大きく、クロマチンの増量した小型の異型細胞が小乳頭状、管状形態を呈していた。免疫染色ではp53(-), EMA(+), CK7(+), CK20(-), calretinin(-), D2-40(-), CEA(-), CA125(-), CDX2(-), ER(+, moderate 60%), PgR(-)であり、消化管原発は否定的で卵巣由来と考えられた。

**上部・下部消化管内視鏡検査**：明らかな腫瘍性病変を認めなかった。

上記所見より原発性腹膜癌を第一に疑い、試験開腹を行った。

**手術所見**：巨大な大網腫瘍が腹膜直下に存在し、また腹腔内に播種巣を多数認めた。大網腫瘍が膀胱までおよんでいたため、膀胱近傍で腫瘍を

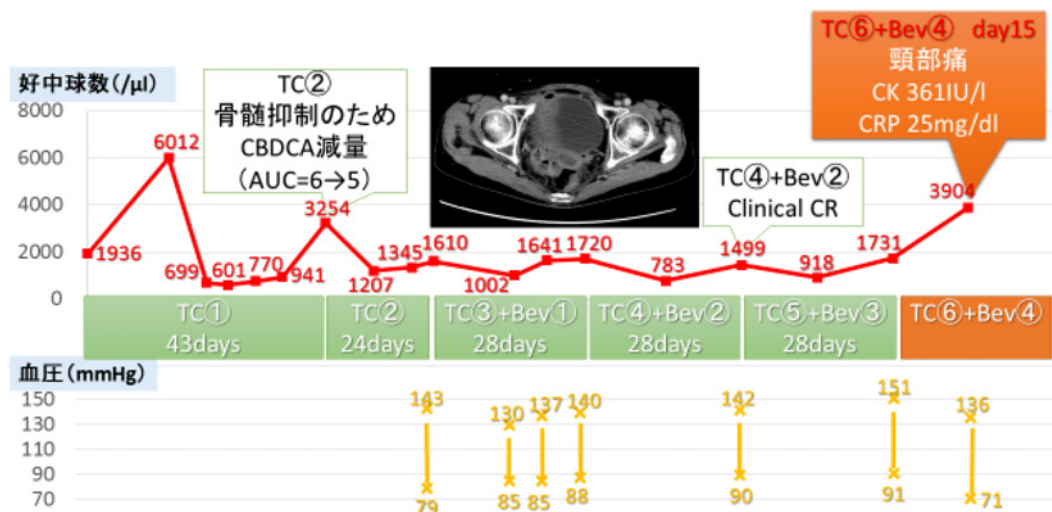


図2 化学療法経過

断裂するようにして大網腫瘍を摘出した。また、一部S状結腸が狭窄しており、腸閉塞のリスクも高いため横行結腸にて人工肛門造設を必要とした。そのため手術としては単純子宮全摘、両側付属器切除、大網全摘、腸間膜腫瘍切除、S状結腸切除、人工肛門造設となった。腸間膜とダグラス窩に2cmを超える残存腫瘍があり、また横隔膜と腹膜にも小型の播種巣の残存を認めた。以上より、incomplete, suboptimal operationとして終了した。

**最終病理診断：**原発性腹膜癌（serous surface papillary carcinoma；SSPC）stage IIIc（FIGO1988分類）pT3cNxM0

**特殊免疫染色：**CK7（+）、CK20（-）、CA-125（+）、p53（-）、神経内分泌マーカー陰性、ER（+）、PgRは極めて部分的に少数陽性、中皮系は陰性

**術後経過：**術後の回復は良好であった。原発性腹膜癌の診断のため、化学療法としてtriweekly TC療法を選択した。またstage IIIc suboptimal症例であるが消化管病巣はほぼ残存なく摘出されていること、腹腔内に腸管吻合部位がないこと、performance statusが保たれていること、高血圧の合併がないことから、腹部創部と人工肛門創部の安定を待つてBevacizumabを併用することと

した。術後24日目よりTC療法1コース目の投与を開始し、術後28日に退院とした。なお、術後CTでは最大残存腫瘍として直腸表面（人工肛門より肛門側）の腫瘍を認めていた。

**術後化学療法経過（図2）：**前述の通り術後24日目よりtriweekly TC療法（Paclitaxel 180 mg/m<sup>2</sup>, Carboplatin AUC=6）1コース目の投与を開始した。骨髄抑制のため2コース目の投与は22日間延期し、同コースよりCarboplatinをAUC=5へ減量した。好中球減少の回復を待つため3コース目は3日間、4コース目は7日間の延期を必要としたため、4コース目以降は28日周期での化学療法投与とした。3コース目よりTC療法にBevacizumabの併用を開始した。血圧上昇や尿蛋白などの特有の有害事象も認めず、TC療法4コース後のCT検査にてclinical CRと考えられた。

**大動脈解離発症後の経過：**X年12月、TC6コース目（Bevacizumab併用4コース目）Day13にトイレで意識消失し、その後気分不快と持続する頸部痛および左肩の痛みが出現したが自宅で様子を見ていた。予定通りDay15に定期受診され、体調不良の訴えと血液検査にてCRP 25 mg/dlと炎症反応高値を認めたことから消化管穿孔を疑ったが、腹部所見は明らかでなかった。消化管穿孔

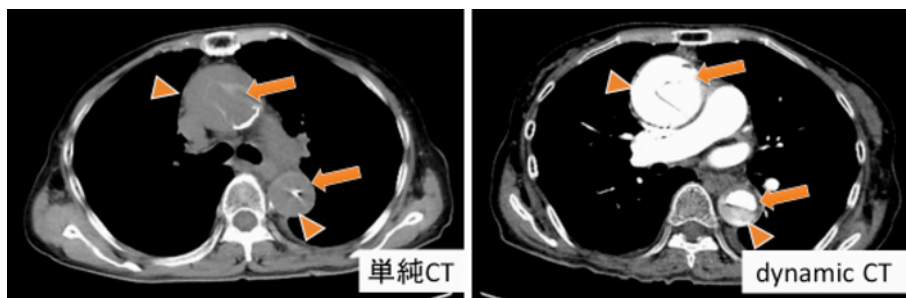


図3 大動脈解離時のCT所見

上行大動脈・下降大動脈が拡張し、内部が真腔(矢印)と偽腔(矢頭)とに分かれている。偽腔に造影効果を認め、偽腔開存型のStanford A型急性大動脈解離と診断された。

や感染の除外のため同日単純CTを撮影したところ、上行大動脈・下行大動脈の拡張および動脈硬化病巣である石灰化の大血管内への偏位を認め、大動脈解離が疑われた(図3)。上肢の血圧の左右差も伴っていた。診断のためにdynamic CTを撮影し、総頸動脈から上行、下行大動脈に造影効果のある偽腔を確認し、偽腔開存型のStanford A型急性大動脈解離と診断した。また、心タンポナーデは伴っていなかった。

血圧：右上肢 102/61 mmHg, 右下肢 117/70 mmHg

左上肢 171/61 mmHg, 左下肢 120/61 mmHg

心拍数：66 回/分

血液/尿検査結果：WBC 5,759 (ANC 3,904) / $\mu$ l, Hb 11.0 g/dl, Plt 11.9 万/ $\mu$ l, フィブリノーゲン 831 mg/dl, FDP 40  $\mu$ g/ml, D-Dimer 22.5  $\mu$ g/ml, CK 361 IU/l, CRP 25 mg/dl, プロカルシトニン 0.268 ng/ml, 尿蛋白 2+

入院後経過：心臓血管外科へ依頼し、同日緊急手術となった。予後や年齢などから上行大動脈のみの人工血管置換術を選択した。手術時間6時間55分(体外循環時間3時間56分、大動脈遮断時間2時間33分)、総輸血量は赤血球濃厚液20単位、新鮮凍結血漿16単位、血小板20単位であった。術後はICU管理とし、術後1日目に鎮静中止し、術後3日目に抜管した。術後5日目より収縮期血圧130 mmHg以下を目標にドキサゾシン(カルデナリン<sup>®</sup>) 2 mg/day, カルベジロール(アーチス

ト<sup>®</sup>) 2.5 mg/day, アムロジピン(アムロジン<sup>®</sup>) 10 mg/day, バルサルタン(ディオバン<sup>®</sup>) 160 mg/day, フロセミド(ラシックス<sup>®</sup>) 40 mg/day, トリクロルメチアジド(フルイトラン<sup>®</sup>) 1 mg/dayの内服を開始し、血圧により投与量を調整した。

10日間ICU入室した後、一般病棟での管理となった。創部離開もなく順調に回復し、術後53日目で退院となった。入院中の血圧は100~130/40~60 mmHgでコントロールされており、退院時にはカルベジロール5 mg/day, アムロジピン10 mg/day, バルサルタン80 mg/dayを処方し自宅血圧測定を指示した。

退院後経過：置換術後の経過は良好であり、血圧はカルベジロール5 mg/day, バルサルタン80 mg/dayで自宅収縮期血圧110 mmHg程度にコントロールされている。原発性腹膜癌については大動脈解離発症の時点で化学療法を中断し、経過観察とした。X+1年8月の血液検査にてCA125 71 U/mlと上昇し、CT検査にて腹水貯留と両側傍結腸溝、ダグラス窩などに多数の腹膜播種を認め、原発性腹膜癌の再発と診断した。そのため現在TC療法を再開している。

## 考 案

循環器病の診断と治療に関するガイドライン<sup>3)</sup>によれば、大動脈解離は以下のような特性を持つ疾患である。

大動脈解離 (aortic dissection) とは「大動脈壁が中膜のレベルで二層に剝離し、動脈走行に沿ってある長さを持ち二腔になった状態」で、大動脈壁内に血流もしくは血腫が存在する動的な病態をさす。疫学的には10万人に3人前後が発症するといわれており、剖検例からの推定では大動脈解離の発症のピークは男女とも70代である。東京都監察医務院における報告によると病院着前死亡は61.4%におよぶ。

病態は血管の①拡張、②破裂、③狭窄または閉塞に分類することができ、この組み合わせにより多様な症状を呈する。すなわち、①拡張による大動脈弁閉鎖不全や瘤形成、②破裂による心タンポナーデや腹腔内出血、③分枝動脈の狭窄・閉塞による脳虚血、対麻痺などである。単純CT、造影早期相の撮像が有用で、症例に応じて造影後期相を追加する。単純CTでは、内膜の石灰化の偏位が重要な診断のポイントとなり、偽腔内血腫を認めることもある。

解離範囲による分類にStanford分類があり、上行大動脈に解離があるものをA型、上行大動脈に解離がないものをB型と呼ぶ。このうちStanford A型は極めて予後不良な疾患で、症状の発症から一時間あたり1~2%の致死率があると報告されている。破裂、心タンポナーデ、循環不全、脳梗塞、腸管虚血等が主な死因である。一般に内科療法での予後は極めて不良で、緊急手術の適応であるとされる。また、Stanford A型急性大動脈解離の外科治療時の在院死亡率は10%程度であるが、Stanford A型急性大動脈解離における手術死亡の危険因子として、80歳以上の高齢者、術前ショック、臓器灌流異常、術前の脳障害、術中の大量出血等が挙げられ、これらの危険因子を有する場合の在院死亡は80%を超えるという報告もある。一方Stanford B型急性大動脈解離はStanford A型急性大動脈解離よりも自然予後が良いため、内科療法が初期治療として選択されることが一般的である。破裂、治療抵抗性の疼痛、臓器虚血等の合併症を来した場合には極めて予後不良となるため外科治療が必要である。しかしながら、急

性期の外科治療の院内死亡率も低くないため、外科治療に代わる治療が望まれている。近年、破裂、治療抵抗性の疼痛、臓器虚血等の合併症を有するStanford B型急性大動脈解離の治療の方法として、TEVAR (Thoracic Endovascular Aortic Repair)が良好な治療成績が報告されており、前述のような致命的合併症を有するStanford B型急性大動脈解離に対して第一選択になりつつある<sup>3)</sup>。

典型例では突然発症で移動性の背部痛が見られ、収縮期血圧が180 mmHgを超え、有意な心電図変化を認めないことが多い。一方で、主訴がはっきりした痛みではない場合も10%程度であると報告され、無痛性の急性大動脈解離は5.9~6.4%程度存在するとの報告もある。血液検査では急性大動脈解離の特異的なマーカーはない。D-Dimer測定が高感度(94%)であるため本疾患の除外には有用であるが、特異度は低い<sup>4)</sup>。

Bevacizumab投与中の急性大動脈解離症例としては、Aragon-Chingら<sup>5)</sup>が前立腺癌症例で1例、吉村ら<sup>6)</sup>が乳癌で1例、渋谷ら<sup>7)</sup>が肺癌症例で1例報告している(表1)。また、同様の機序の分子標的薬であるSunitinib投与中の大動脈解離症例をEdelineら<sup>8)</sup>が報告している。吉村らによればBevacizumabの使用中に大動脈解離を発症し、Bevacizumabの有害事象の可能性を否定できないと報告された症例は、本邦の市販後調査において11例存在し、いずれも肺癌と大腸癌であった<sup>6)</sup>。また、Bevacizumabの特定使用成績調査最終解析結果<sup>9)</sup>では、2007年6月11日から2008年12月31日までのBevacizumab使用中の大動脈解離は、結腸癌・大腸癌を対象とした特定使用成績調査で報告された2,696例中で1例(0.04%、重篤な副作用)、大動脈瘤破裂も同様に2,696例中1例(0.04%、死亡例)であった。卵巣癌に限ってみると、2013年11月22日から2014年11月21日までに集計された副作用89例149件(推定使用患者数:約1,280人)において大動脈解離や大動脈瘤破裂は認めなかった<sup>10)</sup>。GOG-0218試験<sup>1)</sup>に参加した1,873例およびICON7 [BO17707]試験<sup>2)</sup>に参加

表1 Bevacizumab 投与中の大動脈解離症例

	原病	併用レジメン	化学療法の投与回数	転帰	高血圧既往
Aragon-Ching ら (2008)	前立腺癌	Docetaxel Thalidomide Predonisone	併用レジメン : 28 cycles Bevacizumab : 28 cycles	保存的	あり 利尿薬と Ca 阻害剤投与にて経過観察
渋谷ら (2014)	肺癌	Carboplatin Pemetrexed	— —	保存的	—
吉村ら (2014)	乳癌	Paclitaxel Zoledronic acid	併用レジメン : 5 cycles Bevacizumab : 5 cycles	保存的	Bevacizumab 開始後, 持続的に血圧 150/100 mmHg 以上
本症例	原発性腹膜癌	Paclitaxel Carboplatin	併用レジメン : 6 cycles Bevacizumab : 4 cycles	外科的	なし

した 1,528 例でも, 大動脈解離および大動脈瘤破裂の副作用は報告されていない. Bevacizumab のインタビューフォームによると, 結腸・直腸癌, 非小細胞肺癌, 乳癌, 悪性神経腫瘍, 卵巣癌, 子宮頸癌を対象とした安全性評価対象例数は計 3,140 例である<sup>11)</sup>. そのうち Bevacizumab に特有の有害事象である高血圧は 3,140 例中 564 例 (18.0%), 消化管穿孔は 3,140 例中 28 例 (0.9%) であったのに比べ, Bevacizumab 投与中に大動脈解離を発症する確率は 3,140 例中 1 例 (0.03%) と, かなり低いといえる<sup>11)</sup>.

Bevacizumab が関与する大動脈解離発症の機序として, まず考えられるのは高血圧である. 高血圧は大動脈解離のリスク因子の一つであり, 同時に Bevacizumab の有害事象でもある. 本症例においては, 大動脈解離発症までに血圧上昇は認めなかったが, 大動脈解離術後の治療としての血圧コントロールは行っている. また, 他の機序としては大動脈への直接的障害や大動脈の栄養血管の障害などが考えられる. VEGF と大動脈解離との関連としては, 動物実験レベルで VEGF が大動脈中膜の変性を促進するという報告はあるが<sup>12)</sup>, Bevacizumab と大動脈解離との直接の関係を示唆する文献は確認できなかった. また, 担癌状態であること自体が大動脈解離と関連する可能性もあるが, これについても報告は認めなかった.

現在のところ証明された機序はなく, Bevacizumab と大動脈解離との間の因果関係の証明は未確定であり, 今後の症例の蓄積が望まれる. 本症例では非特異的症状と炎症反応高値から CT 撮影

を行い, 大動脈解離と診断できた. 炎症反応高値でも症状に乏しい症例には, D-Dimer の測定や胸部を含めた CT が有用と考えられる. Bevacizumab と大動脈解離発生との因果関係は証明できないものの, 心血管系イベントの有害事象報告が存在し, 時として致命的な経過をたどるため留意する必要がある.

本論文に関わる著者の利益相反: なし

## 文 献

- 1) Burger RA, Brady MF, Bookman MA, Fleming GF, Monk BJ, Huang H, Mannel RS, Homesley HD, Fowler J, Greer BE, Boente M, Birrer MJ, Liang SX. Incorporation of Bevacizumab in the primary treatment of ovarian cancer. *N Engl J Med.* 2011; 365(26) : 2473-83.
- 2) Perren TJ, Swart AM, Pfisterer J, Ledermann JA, Pujade-Lauraine E, Kristensen G, Carey MS, Beale P, Cervantes A, Kurzeder C, du Bois A, Sehouli J, Kimmig R, Stähle A, Collinson F, Essapen S, Gourley C, Lortholary A, Selle F, Mirza MR, Lemin A, Plante M, Stark D, Qian W, Parmar MK, Oza AM. A phase 3 trial of Bevacizumab in ovarian cancer. *N Engl J Med.* 2011; 365(26) : 2484-96.
- 3) 高本眞一. 循環器病の診断と治療に関するガイドライン (2010 年度合同研究班報告). 大動脈瘤・大動脈解離診療ガイドライン (2011 年改訂版). p. 2-21.
- 4) 笠貫 宏. 心肺蘇生・心血管救急ガイドブック. 東京: 南江堂; 2012. p. 142-9.
- 5) Aragon-Ching JB, Ning YM, Dahut WL. Acute aortic dissection in a hypertensive patient with prostate cancer undergoing chemotherapy con-

- taining bevacizumab. *Acta Oncol.* 2008 ; 47 (8) : 1600-1.
- 6) 吉村紀子, 川渕義治, 安井大介, 黒尾優太, 山口拓朗, 中光篤志. 進行乳癌に対する bevacizumab 投与中に大動脈解離を発症した1例. *日臨外会誌* 2014 ; 75 : 652-6.
  - 7) 渋谷丈太郎, 石木義人, 半田政志. Bevacizumab を含む化学療法中, 急性大動脈解離を発症し救命し得たものの, 急激な腫瘍の増大を認めた一例. *肺がん* 2014 ; 54 : 671.
  - 8) Edeline J, Laguerre B, Rolland Y, Patard JJ. Aortic dissection in a patient treated by sunitinib for metastatic renal cell carcinoma. *Ann Oncol* 2010 ; 21 : 186-7.
  - 9) 中外製薬株式会社. Bevacizumab の特定使用成績調査最終解析結果. p.42.
  - 10) 中外製薬株式会社. アバスタチン<sup>®</sup>点滴静注用 卵巣癌投与症例における1年間の副作用収集状況の報告—卵巣癌—. 2015.
  - 11) 中外製薬株式会社. アバスタチン点滴静注用インタビューフォーム.
  - 12) Del Porto F, di Gioia C, Tritapepe L, Ferri L, Leopizzi M, Nofroni I, De Santis V, Della Rocca C, Mitterhofer AP, Bruno G, Taurino M, Proietta M. The multitasking role of macrophages in Stanford type A acute aortic dissection. *Cardiology* 2014 ; 127 : 123-9.
-