寛骨臼骨折の観血的骨接合において合併アプローチを行った症例検討

日本赤十字社和歌山医療センター　整形外科部

岩井　輝修，百名　克文，玉置　康之，田中　康之，川井　康嗣，井上　悟史，打越　顕，丸山　征爾，馬谷　直樹，坂口　雅彦，中村　賢司，古川　剛，光澤　定己，仲谷　健次

索引用語：寛骨臼骨折，合併アプローチ，Floppy lateral position，リダクションクランプ

要　旨

寛骨臼骨折の観血的治療の際，骨折型によっては１方向からのアプローチでは整復・固定が困難な症例が存在する．ＡＯ分類Ｂ２に分類される前・後方成分の骨折を有する寛骨臼骨折に対し，合併アプローチを行い良好な結果が得られた．合併アプローチにはFloppy lateral positionが有効であった．quadrilateral surfaceの骨片を整復するため，スライディングリダクションクランプを利用した．

緒　言

寛骨臼骨折の観血的治療の際，骨折型によっては１方向からのアプローチでは整復・固定が困難な症例が存在する．前・後方成分の骨折を有する寛骨臼骨折に対して，合併アプローチを行い良好な結果が得られた，２症例を経験したので報告する．なお，骨折型の評価にはAO分類を使用した．（図１）[1)]

術後の画像評価にはMatta分類で行った．[2)]

単純レントゲン画像で

転位1 mm未満 … anatomical

転位2～3 mm … imperfect

転位3 mm以上 … poor

と評価した．

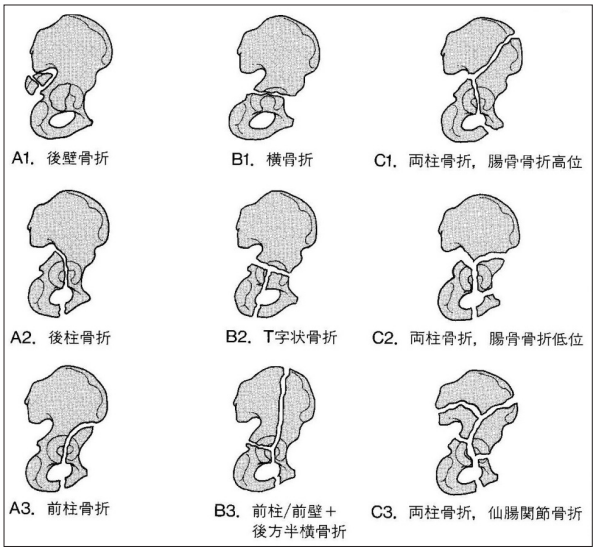

【図１】

症例１

患　者：20歳　男性

主　訴：右臀部痛

現病歴：2009年12月バイク走行中に乗用車と接触し受傷

既往歴：特になし

（平成25年８月30日受付）（平成25年11月１日受理）

連絡先：（〒640-8558）
和歌山市小松原通四丁目20番地
日本赤十字社和歌山医療センター
整形外科部
岩井　輝修

画像所見：

初診時単純X線像では転位した前柱の骨片が確認された．（図２）．

また初診時CTでは両柱に骨折を認め，後壁寄りの荷重面に20mm程度のgapが存在する（図３）．以上からAO分類Ｂ２と分類した（図４）．

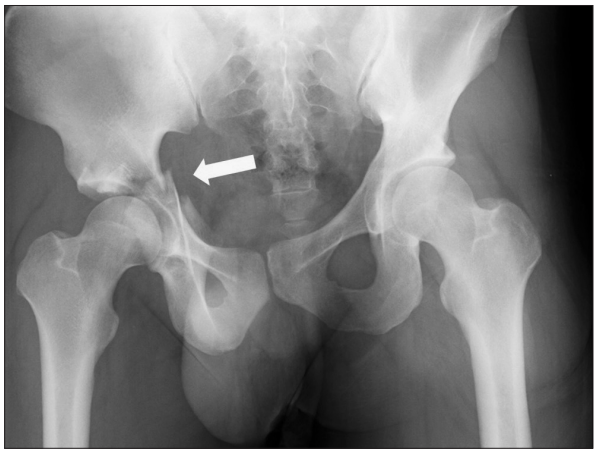

【図２】

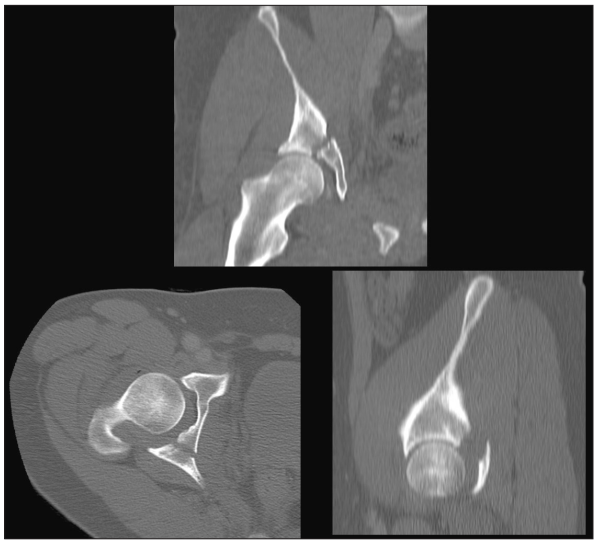

【図３】

【図４】

経　過：

受傷後７日目に右寛骨臼骨折に対し，観血的骨接合術を施行した．１方向からプロ―チでは前方成分・後方成分両方の骨折を整復することは困難であり，前後合併アプローチを選択した．

手術所見：

体　位：仰臥位

アプローチ：ilioinguinalアプローチ

下前腸骨棘より恥骨にキャニュレイトスクリュー（MDM社）を刺入．骨片を整復しプレート（Synthes社reconstruction plate）固定した．一度閉創した後に下記体位・アプローチに変更した．

体　位：左側臥位

アプローチ：Kocher-Langenbeckアプローチ

大転子切離し視野を確保．骨頭の脱臼を整復し後壁をプレート固定．関節包を縫合し，切離した大転子の骨接合を行った．

術後経過：

術後の単純レントゲンによる画像評価ではimperfect（Matta分類）（図５）．術後CTで

【図５】

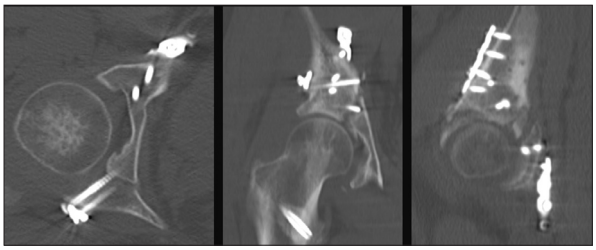

【図６】

は転位していた前柱は整復されており，関節面における gap は最大で 3.5 mm 認めた（図 6・7）.

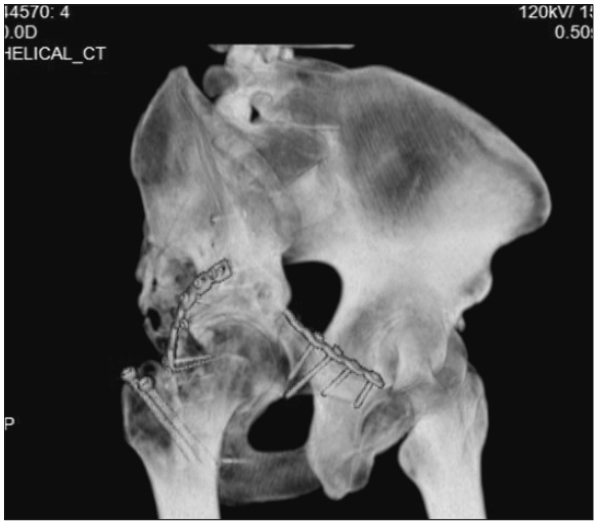

【図 7】

後療法は，術後～17 日目は床上安静，術後 17 日目～ 2ヶ月は免荷歩行練習，術後 2ヶ月～ 4ヶ月は 3 分の 1 荷重，術後 4ヶ月からは全荷重で行った．術後 3 年の現在職場に復帰している．股関節の可動域は屈曲：90 度，伸展：20 度，内転：20 度，外転：50 度，内旋：30 度，外旋：45 度であった.

症例 2

患　者：50 歳　男性

主　訴：左臀部痛

現病歴：2013 年 1 月，路上で仕事中，進入してきた自動車と衝突し，当院救急搬送.

既往歴：特になし

画像所見：

初診時単純Ｘ線像では骨頭の中心性脱臼が確認できた（図 8）．初診時の CT では臼蓋の荷重面に 35 mm の gap 及び 8 mm 以上の step off を認めた（図 9）．以上から AO 分類Ｂ 2 と分類した（図 10）.

【図 8】

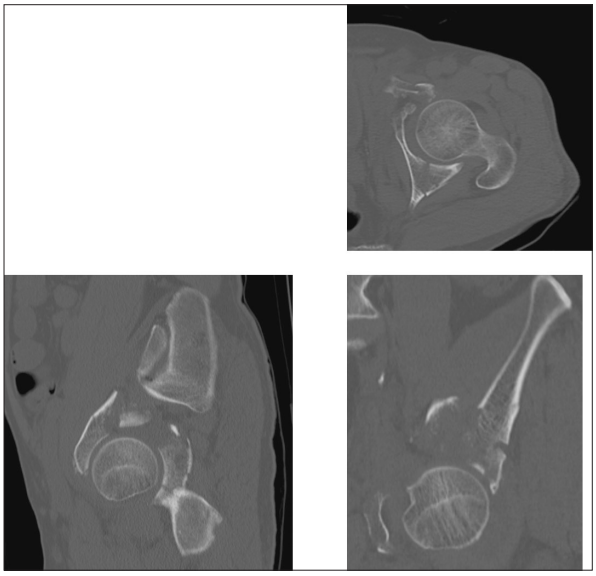

【図 9】

【図 10】

経　過：

受傷後 7 日目に左寛骨臼骨折に対し，観血的骨接合術を施行．症例 1 と同様 1 方向からプローチでは前方成分・後方成分両方の骨折を整復する事は困難であり，前後合併アプローチを選択した.

手術所見：

体　位：Floppy lateral position

アプローチ：ilioinguinal＋
Kocher-Langenbeck

まずはilioinguinalで進入し，スライディングリダクションクランプで整復し臼蓋下縁から2本のキャニュレイトスクリュー2本（MDM社）で固定した．前柱をプレート（Synthes社reconstruction plate）固定，下前腸骨棘よりキャニュレイトスクリュー1本で固定した．Kocher-Langenbeckアプローチを追加し，坐骨は大・小坐骨切痕まで露出し，骨折部を確認．坐骨・腸骨間のプレート固定を行った．

術後経過：

術後の単純レントゲンによる画像評価ではimperfect（Matta分類）（図11）．術後CTではgapは残存しているものの術前に認めたstep offは整復された（図12・13）．

後療法は，術後～術後1週は床上安静，術後1週～術後2ヶ月は免荷歩行練習，術後2ヶ月～術後3ヶ月は3分の1荷重，術後3ヶ月から全荷重を行った．術後5ヶ月の現在は杖歩行でのリハビリ中である．股関節可動域は，屈曲：125度，伸展：10度，内転：20度，外転：45度，内旋：30度，外旋：30度であった．

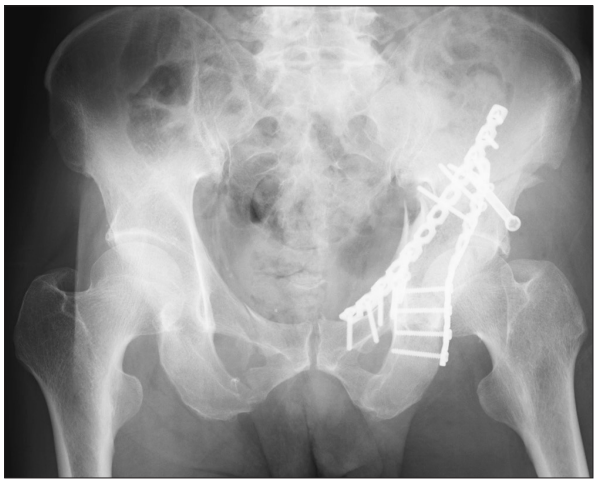

【図11】

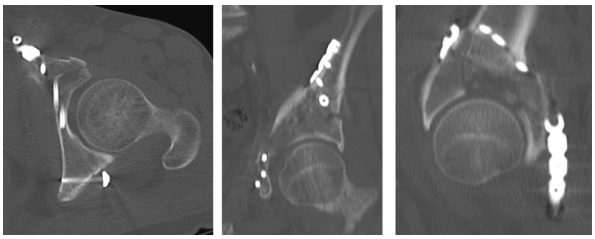

【図12】

【図13】

考　察

一般的に寛骨臼の手術治療においてAO分類B1～C3の骨折型に対し，観血的整復を行う際，前柱・後柱の整復が必要であり，合併アプローチが必要な可能性があるとされる．寛骨臼骨折に対する合併アプローチはilioinguinalとposteriorを併用したアプローチが有名である．その適応に関して，澤口らは横骨折以下の前後両柱の骨折を伴っている骨折型，特に前柱の骨折転位が大きい場合や骨折が腸骨隆起より内側の場合ilioinguinalアプローチ＋後方アプローチ（Kocher-Langenbeck）の併用が適しているとしている[3]．アプローチの順に関してはMoriorilは転位の大きい柱からの展開を[4]，Routtは同時展開を[5]主張している．

拡大アプローチに関してはtriradiate，transtrochanteric，extended iliofemora等の

アプローチがあげられるが外転筋力低下，異所性骨化，感染，骨隆起内側の前柱の展開困難による整復不良等のデメリットがあるとされる[6]．

本症例では症例1では　仰臥位 ilioinguina アプローチ後に，左側臥位 Kocher-Langenbeck アプローチで手術を施行した．2症例目では Floppy lateral position から ilioinguinal＋Kocher-Langenbeck アプローチの同時展開を行った．

症例2では特に以下の2点を工夫した．

1点目は Floppy lateral position という体位を用いた事である（図14）．この体位は側臥位でマジックベッド・側板で上半身を固定し，骨盤帯に可動性を持たせた状態でドレーピングを行う．Floppy lateral position には，体位変換を必要としない，同時進行で整復等の手術操作ができる点が挙げられる．

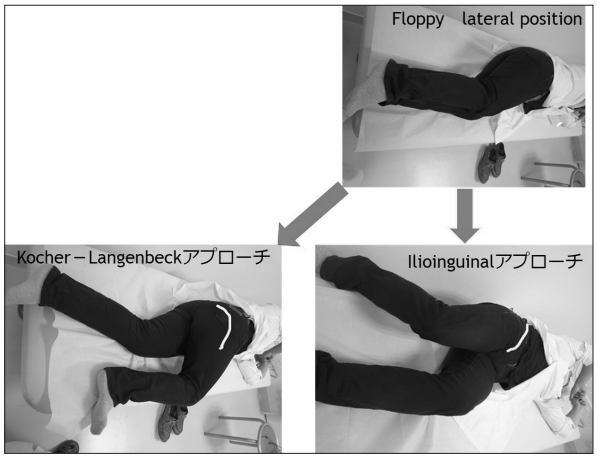

【図14】

2点目は quadrilateral surface の骨片を整復するため，スライディングリダクションクランプを使用した事である（図15・16）．リダクションクランプはワーキングスペースが狭い骨盤内外での手術操作ができるという利点がある．今後リダクションクランプ等の手術器械の進歩により，前方からのみで整復と固定が可能となる為，前方進入法のみの適応拡大が示唆されている[7]．

【図14】

結　語

今回我々は寛骨臼骨折の2症例を経験した．前方＋後方成分を含む骨折に対し合併アプローチを行い良好な結果が得られた．

文　献

1）AO法骨折治療第2版．医学書院：522-555
2）Matta，J.M.：Fractures of the acetabulum；accuracy of reduction and clinical results in patients managed operatively within three weeks after the injury．J Bone Joint Surg. 1996；78 A：1632-1645.
3）澤口　毅ほか：寛骨臼骨折の手術アプローチについて．骨折，1992；14巻：237-242.

4）Moroni A. et al：Surgical treatment of both-column fractures by staged combined ilioinguinal and Kocher-Langenbeck approaches. Injury，1995；26：219-224.
5）Routt，M.L. et al：Operative treatment of complex acetabular fractures. Combined anterior and posterior exposures during the same procedure. J Bone Joint Surg. 1990；72-A：897-904.
6）澤口　毅ほか：寛骨臼両柱骨折の手術と実績．骨折，2000；22巻：421-424.
7）船山　敦ほか：Ilioinguinal単独進入法による寛骨臼両柱骨折の治療戦略. 日本整形外科学会，2013；87：S 584.

Key words；Acetabulum fracture, Floppy lateral position, Reduction clamp

The case examination that it merged in ORIF of the acetabulum bone fracture and approached

Terunobu Iwai,M.D., Katsufumi Hyakuna,M.D., Yasuyuki Tamaki,M.D., Yasuyuki Tanaka,M.D., Yasutsugu Kawai,M.D., Satoshi Inoue,M.D., Akira Uchikoshi,M.D., Seiji Maruyama,M.D., Naoki Umatani,M.D., Masahiko Sakaguchi,M.D., Kenji Nakamura,M.D., Tsutishi Furukawa,M.D., Sadaki Mitsuzawa,M.D., Kenji Nakatani,M.D.

Department of Orthopaedic Surgery, Japanese Red Cross Society Wakayama Medical Center

Summary

In the case of the surgery of the acetabulum bone fracture, we sometimes experienced a case having difficulty in reposition, fixation exists by the approach from 1 direction.

We treated 2 men by the merger approach from 2 direction and got good progress of 2 cases, which is an acetabulum bone fracture having front and backward ingredient classified in AO classification B 2