

舌咽・迷走神経単麻痺に MR 造影が有効であった一例

京都第二赤十字病院 脳神経内科

蒔田 直輝 尾原 知行 永金 義成
村西 学 田邑 愛子 武澤 秀理
小泉 崇 山本 康正

要旨：症例は 37 歳の女性。突然左頸部から肩にかけて痛みが出現し、その数日後から喉頭の違和感、ものの飲み込みにくさが出現し声が哽れるようになった。発声は鼻声、嗄声を認めた。発声の持続は 5 秒程度と障害されていた。左軟口蓋挙上不良、左咽頭感覚低下、咽頭反射低下、左声帯傍正中固定を認め、左舌咽神経および迷走神経の障害が考えられた。血液検査、髄液検査は正常、ヘルペスのウイルス抗体価は既感染パターンであった。頭部 MRI ガドリニウム造影で左舌咽・迷走神経の走行と一致する部位に造影効果を認めた。Bell 麻痺で顔面神経の造影効果がみられる報告があり、類似のメカニズムで、何らかの炎症性ニューロパチーが考えられた。ステロイドパルスと後療法により、いずれの症状も完全に改善した。また頭部 MRI で造影されていた左舌咽・迷走神経の造影効果も消失した。下部脳神経麻痺の鑑別に、造影 MRI が有用である。

Key words：迷走神経麻痺, MR 造影, ステロイド療法

はじめに

舌咽・迷走神経単麻痺をきたす疾患としては感染性、炎症性、腫瘍、中毒、外傷など知られている。最近の報告では上気道炎などの感冒様症状後に片側性の迷走神経麻痺をきたすという Postviral vagal neuropathy という概念も提唱されている。また舌咽・迷走神経単麻痺は多発性脳神経麻痺や脳幹障害の初期症状として出現することもあり、症候学的にも鑑別すべき疾患は多様である。

今回、舌咽、迷走神経の麻痺を呈したが、明らかな原因疾患が認められず、また MRI にて舌咽・迷走神経の造影効果を認め、ステロイド治療により症状は改善し、造影効果も消失した一例を経験したので、MRI の有用性と造影効果の機序についての考察を行い報告する。

症 例

患者：37 歳、女性

主訴：嚥下障害、嗄声

既往歴：特記すべきことなし

現病歴：2009 年 7 月某日左頸部から肩にかけて痛みが出現し、その数日後から喉頭の違和感、も

の飲み込みにくさが出現し声が哽れるようになった。同日当科受診し入院した。

入院時現症：身長 166 cm, 体重 59 kg, 血圧 110/60 mmHg, 脈拍 70/分, 整, 体温 36.7 度, 一般理学的所見は正常であった。

神経学的所見：意識は清明、発声は開鼻声、嗄声、持続は 5 秒程度であった。脳神経系では左軟口蓋挙上不良、左咽頭感覚低下・咽頭反射低下、左声帯傍正中固定（ファイバーにて観察）をみとめた。

運動系、感覚系、協調運動系、自律神経系に異常は認めなかった。

検査結果：血液検査、一般生化学の結果を表 1 に示す。著明な炎症所見は認めず、VZV IgG 38.3, IgM 0.46, HSV IgG 5.8, IgM 0.65 でヘルペスウイルス抗体価は既感染パターンを認めた。髄液検査を表 2 に示す。初圧 140 mmH₂O, 終圧 80 mmH₂O, 細胞数 1/μl, 蛋白 26 mg/dl, 糖 51 mg/dl, IgG index 0.42, VZV IgG 0.30 (－), IgM 0.31 (－), HSV IgG 0.08 (－), IgM 0.41 (－), 細胞診では悪性を疑う異常所見はみられなかった。

頭部 MRI では T1 強調画像で延髄左方の脳槽内に左の舌咽、迷走神経の腫大を認め、ガドリニ

表 1 血液検査

(生化学)		抗核抗体		40 倍未満	(血算)	
TP	7.5 g/dl	C 3		92 mg/dl	WBC	6500/ μ l
BUN	10.7 mg/dl	C 4		29 mg/dl	Hb	13.2 g/dl
Cre	0.70 mg/dl	抗 SS-A 抗体		7.0>U/ml	Hct	41.6%
Na	144 mEq/l	抗 SS-B 抗体		7.0>U/ml	Plt	31.3 $\times 10^3$ / μ l
K	3.9 mEq/l	PR 3-ANCA		10>EU		
Cl	99 mEq/l	MPO-ANCA		10>EU		
GOT	23 IU/l	ACE		14.5 U/L		
GPT	13 IU/l	IgG		990 mg/dl		
LDH	217 IU/l	IgA		4.7 mg/dl		
CK	89 IU/l	IgM		156 mg/dl		
CRP	0.04 mg/dl					
		VZV	IgG	38.3(+)		
TSH	1.89 μ IU/ml		IgM	0.46(-)		
FT 3	3.21 pg/ml	HSV	IgG	5.8(+)		
FT 4	1.34 ng/ml		IgM	0.65(-)		

表 2 髄液検査

初圧	140 mmH ₂ O
終圧	80 mmH ₂ O
細胞数	1/ μ l
蛋白	26 mg/dl
糖	51 mg/dl
IgG index	0.42
VZV IgG	0.30(-)
IgM	0.31(-)
HSV IgG	0.08(-)
IgM	0.41(-)

ウム造影にて左舌咽, 迷走神経が造影された(図1).

経過: 左舌咽, 迷走神経麻痺を認めており, 炎症性ニューロパチーを念頭に, ステロイドパルス(+その後ステロイド漸減)を開始した. また,

VZV などの可能性も考慮しアシクロビル点滴を併用した. 嘔声, 嚥下障害, 声帯麻痺は第2病日にはピークを迎えたが, その後, 徐々に改善した. 第5病日に実施した気管支ファイバーでは, 声帯麻痺は消失していた. 第7病日には嘔声の改善を認めた. 第10病日には嚥下障害も改善し通常に食事摂取可能となった. 第11病日の血液検査でヘルペス抗体価を再検したが, VZV IgG 36.1(+), IgM 0.43(-), HSV IgG 4.0(+), IgM 0.54(-)とヘルペス抗体価の上昇は認めなかった. 第12病日のMRI撮影では, 左の舌咽, 迷走神経の腫大は改善, ガドリニウム造影による造影効果もみられなかった(図2). 第17病日に退院し, その後, 内服ステロイドを漸減したが症状の再燃はなかった(図3).

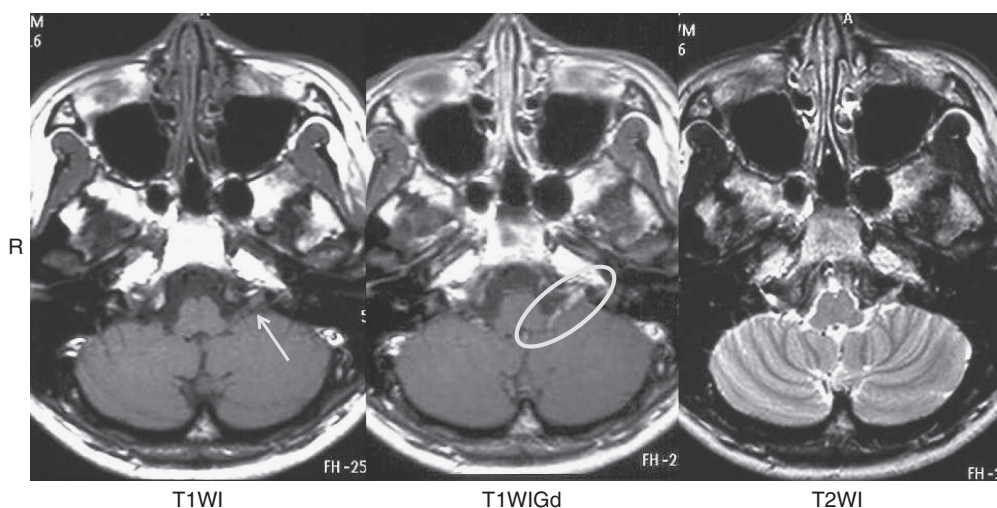


図 1 頭部 MRI 画像

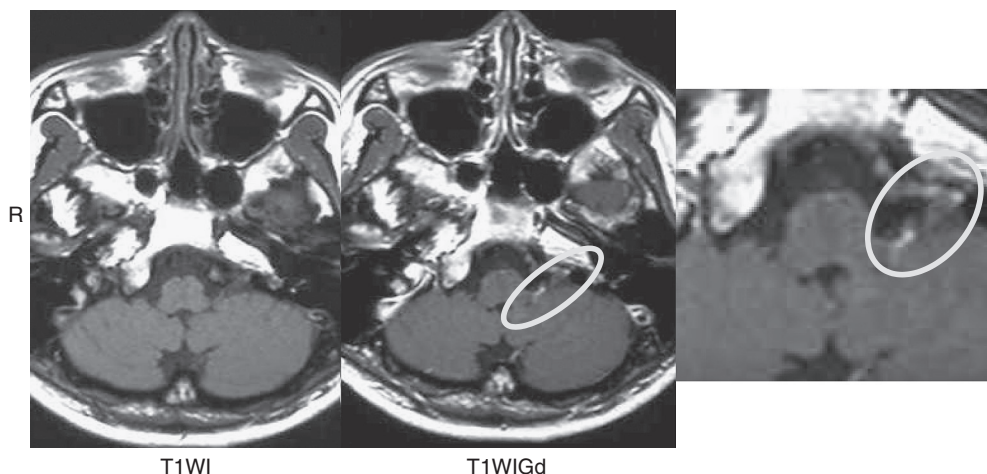


図2 頭部 MRI 画像（治療後）

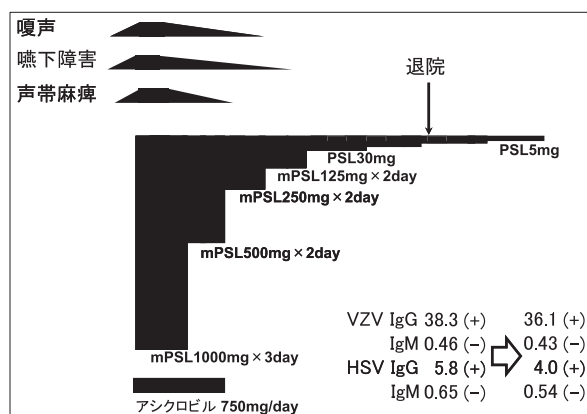


図3 経過

考 察

本症例は片側性の舌咽・迷走神経麻痺をきたし、構音、嚥下障害を認めた一例である。単発性の迷走神経麻痺の原因として報告されているものは少なく、1980年、Berryらの25症例の検討によると、原因としては、特発性のものが22例、糖尿病性2例、Multiple myeloma 1例であった¹⁾。一方、近年、片側性の迷走神経麻痺に関しては、VZV感染による神経炎の報告がみられる。ChitoseらはVZVが原因であった迷走神経麻痺5例を報告しているが、そのうち4例が舌咽神経麻痺を合併していた²⁾。また、Reesらは上気道炎などの感冒様症状後に片側性の迷走神経麻痺をきたした44名を報告しており、Postviral vagal neuropathyという概念を提唱し、上気道感染のエピソードや他の認識されうる原因が欠如される時に臨床的に考えるとしている³⁾。本症例では先行感染の既

往は特に認めずに突然発症し、VZVは既感染パターンで、Postviral vagal neuropathyは否定的である。その他、膠原病や血管炎のマーカーは正常であった。何らかの炎症・免疫機序が考えられたが、原因は特定できなかった。

舌咽・迷走神経に相当する部位に造影効果を認めたが（図4）、末梢神経の造影効果のメカニズムとしては、炎症により血液神経関門の破綻、もしくは神経や神経周囲のうっ血が想定されている^{4,5)}。血液神経関門を構成している部位は、①神経周膜の最内層と、②神経内膜内微小血管の二カ所であり、外傷や絞扼性末梢神経障害などによる局所の末梢神経の機械的損傷が問題の場合は①のレベルでの障害が問題となるが、今回の症例では②の神経内膜の微小血管の障害により造影効果をきたしたことが推定される。

脳神経にMRIによる造影効果を認めた報告として、特発性の顔面神経麻痺・ベル麻痺がある。ベル麻痺患者で、MRIT1強調画像ガドリニウム造影により、顔面神経の信号強度が増強するとの報告がみられる⁶⁾。Brandelらは44例のベル麻痺患者について、ガドリニウム造影を行い、病側は健側に比べ顔面神経のどの部位においても、信号の増強を認められたとしている⁷⁾。本症例における舌咽・迷走神経の造影効果も、類似の機序が推定される。

結 語

嚥下障害、発声障害で発症し、MRIにて左舌咽・迷走神経の造影効果を認め、ステロイド治療

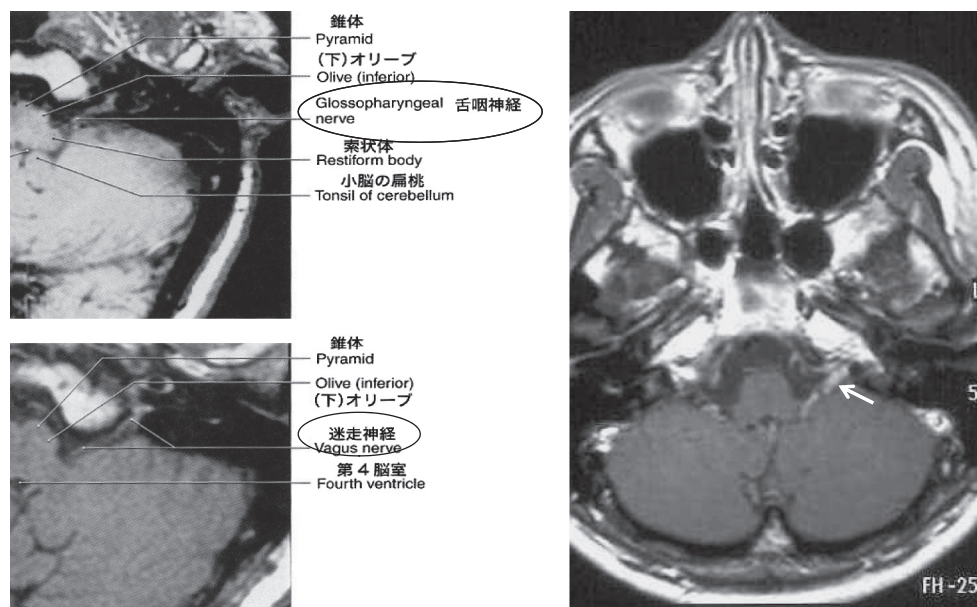


図 4 舌咽神経・迷走神経

により症状・造影効果が改善した一例を報告した。舌咽・迷走神経麻痺を初発症状とする病態には、多様な疾患の鑑別が必要であるが、脳神経障害の診断に造影 MRI の有用性であると考えられる。

本稿の要旨は第 94 回日本神経学会近畿地方会にて発表した。

文 献

- 1) Berry H, Blair RL. Isolated vagus nerve palsy and vagal mononeuritis. Arch Otolaryngol 1980 ; **106** : 333-8.
- 2) Chitose SI, Umeno H, Hamakawa S, et al. Unilateral associated laryngeal paralysis due to varicella-zoster virus : virus antibody testing and videofluoroscopic findings. J Laryngol Otol 2008 ; **122** : 170-6.
- 3) Rees CJ, Henderson AH, Belafsky PC. Postviral vagal

neuropathy. Ann Otol Rhinol Laryngol. 2009 ; **118** : 247-52.

- 4) Wessig C. Detection of blood-nerve barrier permeability by magnetic resonance imaging. Methods Mol Biol 2011 ; **686** : 267-71.
- 5) Shimizu F, Sano Y, Abe MA, et al. Peripheral nerve pericytes modify the blood-nerve barrier function and tight junctional molecules through the secretion of various soluble factors. J Cell Physiol. 2011 ; **226** : 255-66.
- 6) Sartoretti-Schefer S, Wichmann W, Valavanis A. Idiopathic, herpetic, and HIV-associated facial nerve palsies : abnormal MR enhancement patterns. Am J Neuroradiol 1994 ; **15** : 479-85.
- 7) Brandle P, Sartoretti-Schefer S, Bohmer A, et al. Correlation of MRI, clinical, and electroneuronographic findings in acute facial nerve palsy. Am J Otol 1996 ; **17** : 154-61.

Abnormal MR contrast enhancement of the glossopharyngeal and the vagal nerve

Department of Neurology, Kyoto Second Red Cross Hospital

Naoki Makita, Tomoyuki Ohara, Yoshinari Nagakane, Manabu Muranishi,
Aiko Tamura, Hidesato Takezawa, Takashi Koizumi, Yasumasa Yamamoto

Abstract

A 37-year-old woman noticed left neck and shoulder pain succeeded by strange sensation of the larynx and difficulty of swallowing ended up with showing nasal voice and hoarseness. Elevation of left soft palate and gag reflex were attenuated and left vocal cord was paralyzed and fixed. The left glossopharyngeal and the vagal nerve were considered to be affected. Blood test and CSF studies including viral titers were normal.

Abnormal MR contrast enhancement of the glossopharyngeal and the vagal nerve was observed. In line with reports regarding the enhancement of the facial nerve, mechanism of MR contrast enhancement was considered to be resulted from breakdown of the blood-peripheral nerve barrier and/or from venous congestion in the venous plexuses of the epineurium.

Steroid treatment was effective and symptoms were completely resolved and abnormal MR contrast enhancement was disappeared. MR contrast enhancement is useful tool to determine peripheral nerve disturbance.

Key words : MR contrast enhancement, vagal nerve, steroid treatment