

# 巨大直腸異物に対し経肛門的摘出術を工夫した1例

熱田 幸司    小林 純子    菊池 雅之    林 応典  
安藤 崇史    宮部 理香    新谷 恒弘    中山 隆盛  
磯部 潔

静岡赤十字病院 外科

**要旨：**経肛門的直腸異物は、性的嗜好などが原因で肛門から異物が挿入され、抜去不可能となったものである。治療は一般的に内視鏡や経肛門的摘出術が、第一選択とされるが、難渋する場合には開腹手術への移行が必要になる。

今回、われわれは摘出の際の器具を工夫することで経肛門的に摘出し得た巨大直腸異物を経験したので報告する。

**Key words：**直腸異物，経肛門的摘出，シリコン製玩具

## I. はじめに

直腸異物は、性的嗜好などが原因で肛門から異物が挿入されるものがほとんどである。

一般的には経肛門的摘出術が第一選択とされるが、困難な場合には開腹手術への移行が必要になる。

今回、われわれは経肛門的に挿入されたシリコン製の性的玩具に対して、摘出の際の器具を工夫することで経肛門的に摘出し得た巨大直腸異物の1例を経過したので、文献的考察を加えて報告する。

## II. 症 例

患者：54歳，男性。

主訴：腹痛。

既往歴：特記すべき事項なし。

家族歴：特記すべき事項なし。

現病歴：自慰目的に肛門に挿入した成人用玩具が抜去不能となり、腹部と肛門の痛みが強くなったため当院へ救急搬送となった。

来院時現症：身長164cm，体重72kg，体温36.6度，血圧143/93mmHg，脈拍75回/分，腹部は膨満し硬く，全体に圧痛，反跳痛，筋性防御を認めた。直腸診にて肛門縁よりすぐの所に硬い異物を触知した。

来院時血液検査所見：白血球数14200/ $\mu$ lと炎症反応の軽度上昇を認めた。他には腎機能，肝機能，凝固能に異常は認めなかった。

腹部単純レントゲン検査所見：骨盤内にレントゲン透過性が低下した涙滴状異物をみとめた (Fig. 1)。腹部単純CT検査所見：直腸内に内部均一な涙滴状異物を認めた。明らかなfree airや腸管周囲の

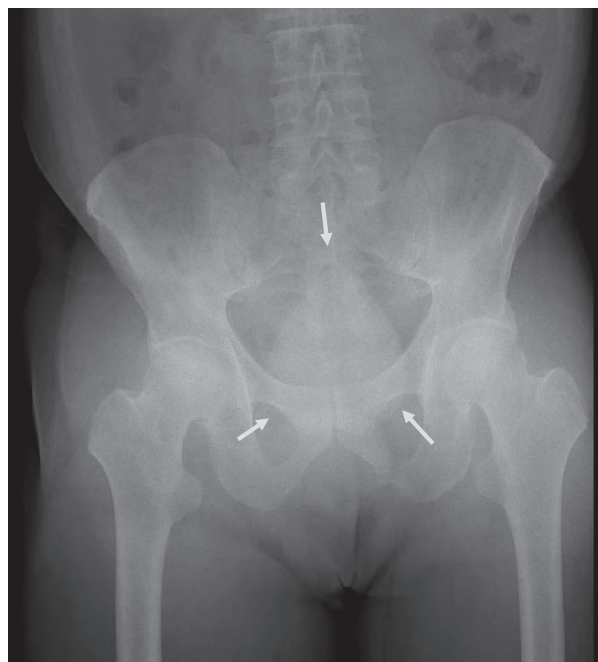

Fig. 1 腹部単純レントゲン写真（腹臥位）  
骨盤内にレントゲン透過性が低下した涙滴状異物（➡）を認める。

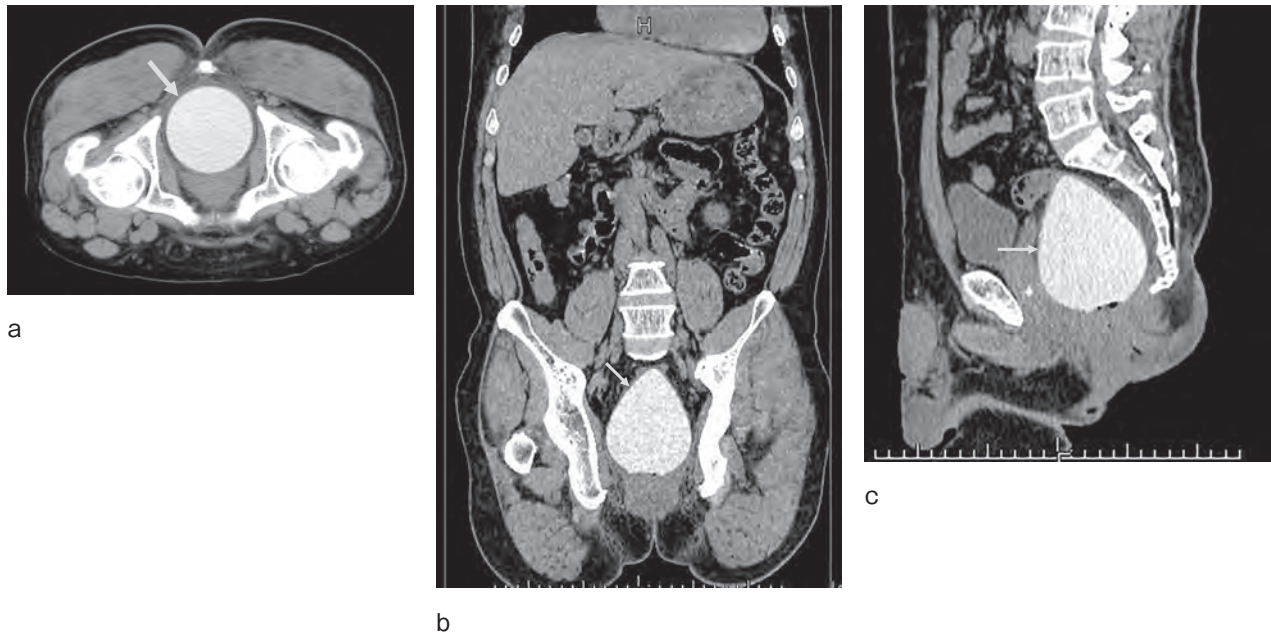


Fig. 2 腹部単純CT検査 (a: 軸位断, b: 冠状断, c: 矢状断)  
直腸内に内部均一な、涙滴状異物 (➡) を認める。  
Free airやDirty fat sign, 腹水は認めず。




Fig. 3 ミオームボーラー

dirty fat sign, 腹水は認めなかった (Fig. 2)。

以上の所見より, 経肛門的に挿入された直腸異物による腹痛であり, 腸管穿孔はないと判断し, 経肛門的摘出術による緊急手術の方針となった。手術所見: 腰椎麻酔下に碎石位とし経肛門的アプローチにて施行した。肛門にL字鉤をかけ異物を確認した。表面が平滑なシリコン製異物を確認した。用手的に引き出そうと試みるも, 直腸内で異物が回転してしまった。両手の示指と中指で異物を挟み込むように摘出を試みたが肛門縁で引っ掛かり摘出ができなかった。異物に直接穿刺ができるものとして, 子宮筋腫の摘出に用いられるミ

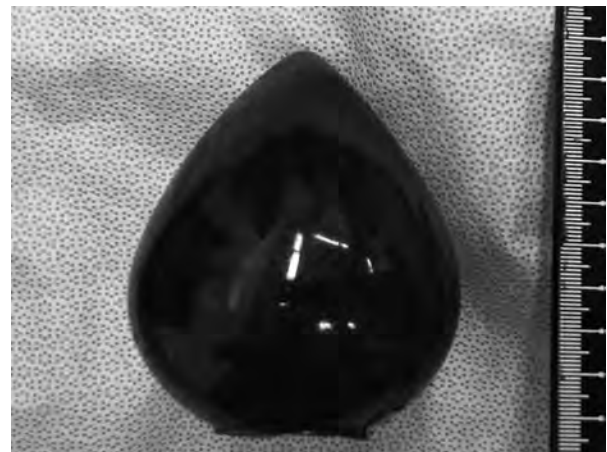


Fig. 4 摘出異物

摘出異物: 縦 90mm x 横 92mm x 奥 85mm  
摘出異物は台座が折れ, 完全に直腸内に入り込んでいた。

オームボーラーを使用した (Fig. 3)。左手の示指と中指で異物を背側に押し当て異物が回転しないように固定しミオームボーラーを穿刺した。胎児の骨盤位の娩出時を参考に横8字型骨盤位娩出法の要領で助手に下腹部を圧迫してもらい牽引摘出した。

直腸粘膜面の裂傷を認めたが, 活動性の出血などではなく経過観察となった。

摘出異物: シリコン製, 縦 90mm x 横 92mm x 奥

85mm. 台座が折れ完全に直腸内に入り込んでいた (Fig. 4).

術後経過：術後経過は良好で、第10病日で退院した。

### Ⅲ. 考 察

直腸異物は日常診療で遭遇することは稀ではあるが、現代の社会的・精神的ストレスや性觀念の多様化により増加傾向であり、直腸異物の大半は自慰行為や性的行為によって生じると報告されている<sup>1)</sup>。海外の報告では、Yildizらが事故や医原性や動物の骨の摂取や精神疾患併存者や薬物運搬のためなどがあると報告している<sup>2)</sup>。

高見らの報告では、過去29年間の本邦報告104例の平均年齢は、49.1歳 (12~87歳) であった<sup>3)</sup>。性別は男性が97例、女性が7例と男性が多く、岩田らも直腸異物挿入の平均年齢は 48.5歳であった。男性171例、女性9例であり男性が多かったと報告している<sup>4)</sup>。

主訴の多くは異物挿入後の摘出困難であった。異物の種類としてはビン類・性的玩具・プラスチック容器など多種多様であり、摘出前に客観的に正確な診断を行う必要がある。

挿入から来院までの時間は、羞恥心が強いために自身で様々な異物の摘出努力をしてから受診する人が多い<sup>3)</sup>。診断は問診・身体所見・画像検査などで行うが、特に問診に関しては羞恥心を十分に配慮しながら行う必要がある。また、摘出前に腹部単純X線検査や腹部 CT検査を行うことは、挿入された異物の性状や位置などを詳細に把握することができるため、摘出する際の助けになると考えられる。腹部CT検査では、腹部所見で腹膜刺激徴候を認めない症例でも、受診までの経過が長い場合は穿孔を見逃さないための有用な手段の1つと考えられる。

異物の摘出方法は、腸管穿孔の有無によって分けられる。まず非穿孔例では、経肛門的摘出が試みられることが多い。しかし、異物除去が困難なために受診することが多く、無麻酔での経肛門的摘出はやはり困難な場合が多い。Nehmeらに

よると、直腸異物の経肛門的摘出が困難となる理由は、①極度に直径の大きな異物を無理に挿入されたことで、局所に浮腫が生じ、強く締め付けられ、肛門括約筋の痙攣を引き起こす。②挿入された異物が長い場合は、直腸の走行から仙骨前面と肛門管とで異物が固定されてしまう。③異物の牽引により口側の腸管内圧が陰圧になる。④異物の形状や材質により、血液や腸粘液の付着により、すべりやすくなり、把持牽引が困難となる。などがあげられている<sup>5)</sup>。そのため、肛門括約筋を十分に弛緩させるために、腰椎麻酔や全身麻酔が必要となる場合がある。また、経肛門的に摘出する時の体位も、碎石位としたうえで異物を肛門から挿入した指などで把持するとともに、腹部からの圧迫により異物の軸を肛門の方向へ向けることにより摘出が容易になることなどが報告されている<sup>6)</sup>。しかし、腹部圧迫は腸管損傷の危険が高く、穿孔を医原性に発生させる可能性があるとも報告されているため注意が必要である<sup>7)</sup>。過去には、石膏、児頭吸引器、Sengstaken-Blakemore tube、スプーン、E式開肛器などを使用して経肛門的に異物を摘出した報告例も認める<sup>4, 8~11)</sup>。

一方、穿孔例に対しては基本的には手術が必要であり、異物摘出に加えて人工肛門を造設する場合が多い。しかし、挿入物の先端が鈍的であり、①周囲組織の挫滅が軽度、②腹腔内の汚染が軽度、③受傷から4時間以内、④大きな腹腔内合併臓器損傷がない、⑤循環動態安定しているなどの条件を満たす場合には一期的修復が可能とされている<sup>12)</sup>。

西森らは異物摘出に関しては、腸管穿孔がない場合は無麻酔で経肛門的摘出を試みるべきであり、大腿を90度に高く上げた碎石位が有用であると述べている<sup>6)</sup>。疼痛や腸管浮腫などで摘出困難の場合は腰椎麻酔や硬膜外麻酔を行うことによって、十分な鎮痛と肛門括約筋の弛緩にて、経肛門的摘出が可能となる。しかし無理な経肛門的操作は、腸管損傷を起こす可能性もあるので、その場合は開腹手術を選択すべきと報告している。尾野らは、全身麻酔と開腹手術の準備をしたうえで



可能な限り経肛門的摘出を試みるべきと報告している<sup>13)</sup>。Goldbergらは、経肛門的摘出困難であり、開腹手術となった場合でも、できるだけ腸管自体に手術操作を加えずに腹側と会陰側の共同操作で経肛門的摘出を試みる。しかし摘出困難の場合は腸切開し異物摘出を行うと報告している<sup>14)</sup>。

今回、我々が経験したシリコン製直腸異物についてその構造からも摘出に非常に難渋した。

藤田らがまとめた報告では、直腸内異物がシリコン製玩具であったものは、すべて経肛門的に摘出が可能であった<sup>15)</sup>。

われわれは、はじめ用手的に経肛門的に摘出を試みたが、シリコン製玩具が大きかったこと、また表面が非常に平滑で弾力に富み比較的硬かったこと、涙滴状であったことから、手指は挿入できても把持することができず、摘出が不可能であった。次に、開肛器がかからなかったため、L字鉤を置いてこの原理を用いて摘出を試みたが、異物は直腸内に固定され、回転するのみであった。そのため、経肛門的には摘出不能と判断し、腹腔内からのアプローチを検討した。しかし、患者の同意を得ることができなかった。一番の問題は直腸内で異物が回転してしまうことより、把持または軸となるものができれば引き出すことが可能と判断した。そこで、婦人科手術で使用するミオームボーラーに着目した。スクリュー部分を異物内にしっかり刺入することで牽引できると考えた。ミオームボーラー刺入時には、示指と中指で異物を背側に圧排して異物が回転しないように固定することで確実に刺すことができた。シリコン製玩具を破損することなく、安全に摘出することができた。ミオームボーラーと似た道具である市販のワインオープナーを用いた報告もあるが、スクリュー部分が外れて直腸内に遺残した報告もあり、安全面からも医療器具であるミオームボーラーが有用であると考えた<sup>16,17)</sup>。

直腸異物がシリコン製玩具で摘出困難であった場合には、ミオームボーラーの使用が経肛門的摘出時の一つの有用な手段である。

## IV. 結 語

直腸異物の診療では、問診にて確定診断をすることができると、問診が重要である。羞恥心から詳細な問診をとることは困難であるが、治療方針・適切は手術術式決定のためには非常に重要であると考え、本症例のように直腸異物がシリコン製玩具で摘出困難であった場合には、ミオームボーラーの使用が経肛門的摘出時の一つの有用な手段であると考え、

## 文 献

- 1) 三宅 洋, 天野定雄, 大井田尚継ほか. 経肛門的直腸異物の特徴と対策. 日腹部救急医学会誌 1999 ; 19 : 47-54.
- 2) Yildiz SY, Kendirci M, Akbulut S, et al. Colorectal emergencies associated with penetrating or retained foreign bodies. World J Emerg Surg 2013 ; 8 : 25.
- 3) 高見友也, 山口智之, 畑野光太郎ほか. 経肛門的直腸異物8症例の経験と本邦報告例の検討. 日本大腸肛門病会誌 2018 ; 71 : 86-90.
- 4) 岩田 力, 磯谷正敏, 原田 徹ほか. 石膏注入による直腸異物の1例. 日腹部救急医学会誌 2013 ; 33 (4) : 773-6.
- 5) Nehme Kingsley A, Abcarian H. Colorectal foreign bodies. Management update. Dis Colon rectum 1985 ; 28 : 941-4.
- 6) 西森武雄, 金 友英. 経肛門的直腸異物の3例. 日本大腸肛門病会誌 2010 ; 63 : 163-8.
- 7) Couch CJ, Tan EG, Watt AG. Rectal foreign bodies. Med J Aust 1986 ; 144 : 512-5.
- 8) 小島 豊, 鎌野俊紀, 坂本一博ほか. 児頭吸引器で摘出した直腸内異物の1例. 日外科系連会誌 2005 ; 30 : 648-51.
- 9) 赤穂宗一郎, 今川 敦, 藤木茂篤ほか. アカシア用食道バルーンカテーテルにて摘出した長さ25cmの直腸異物の1例. 津山中病医誌 2008 ; 22 : 79-84.
- 10) Lowicki EM. Accidental introduction of giant foreign body into the rectum. Ann Surg

- 1966 ; 163 : 395-8.
- 11) 坂口大介, 石田秀行, 大澤智徳ほか. E式開肛器が摘出に有効であった直腸異物の1例. 日腹部救急医学会誌 2002 ; 22 : 1107-10.
- 12) 宮原 誠, 西山光郎, 吉田久美子ほか. 杵創による直腸穿孔の1例. 山口医 2011 ; 60 : 29-34.
- 13) 尾野大気, 三松謙司, 川崎篤史ほか. 当院における経肛門的直腸異物症例の検討. 日大医誌 2008 ; 67 : 226-9.
- 14) Goldberg CJ. Injuries to the Anus and Rectum Essential of Anorectal Surgery. Philadelphia : Lippincott ; 1980.p.302-8.
- 15) 藤田昌久, 石川文彦, 釜田茂幸ほか. ミオームボーラーを用いて経肛門的に摘出したシリコン製巨大直腸内異物の1例 日本大腸肛門病会誌 2015 ; 68 : 486-9.
- 16) 弓場孝郁, 藤村昌樹, 佐藤 功ほか. 腹腔鏡補助下で経肛門的にワインオープナーを用いて摘出した直腸複数異物の1例. 日内視鏡外会誌 2013 ; 18 : 227-32.
- 17) 阪尾 淳, 井上善文, 桂 浩ほか. 経肛門的に摘出しえた直腸内異物の1例. 日生病医誌 2003 ; 31 : 170-2.

## A Case of Devising Transanal Resection for a Huge Rectal Foreign Body.

Koji Atsuta, Junko Kobayashi, Masayuki Kikuchi, Masanori Hayashi,  
Takashi Ando, Rika Miyabe, Tsunehiro Shintani, Takamori Nakayama,  
Kiyoshi Isobe

Department of Surgery, Japanese Red Cross Shizuoka Hospital

**Abstract :** Transanal rectal foreign body insertion devolves mainly on sexual preference. In general, the treatment strategy is to attempt endoscopic removal of the foreign body through the anus.

Transanal resection is generally the first choice, but if difficult, it may be necessary to switch to open surgery.

This time, we report a huge rectal foreign body that could be removed transanally by devising a device for removal.

**Key words :** intrarectal foreign body, transanal extraction, silicone toy

---

連絡先：熱田幸司：静岡赤十字病院 外科

〒420-0853 静岡市葵区追手町8-2 TEL (054) 254-4311

E-mail : katsuta@szrc.org